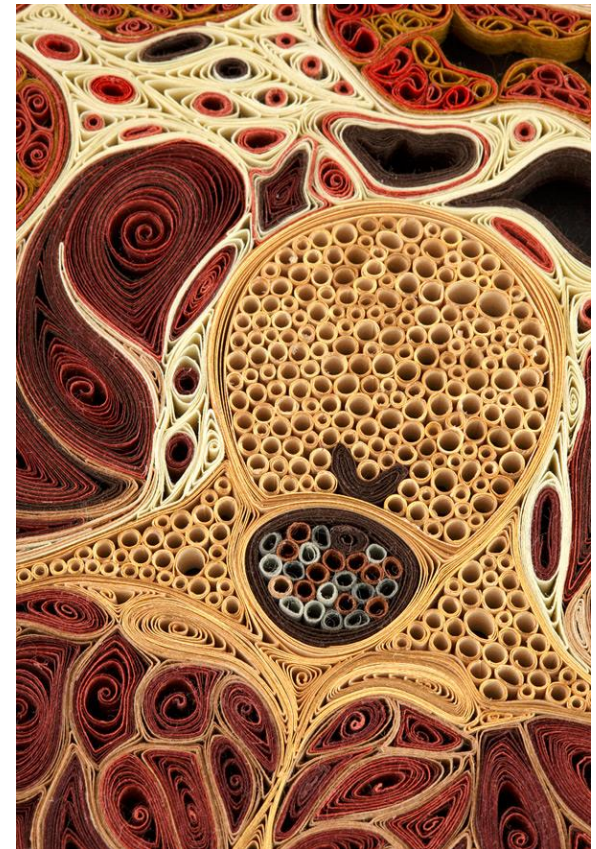


# Dispositivos Intersomáticos TLIF /PLIF.

Técnica quirúrgica. Trucos y consejos.

**Guillem Saló Bru**

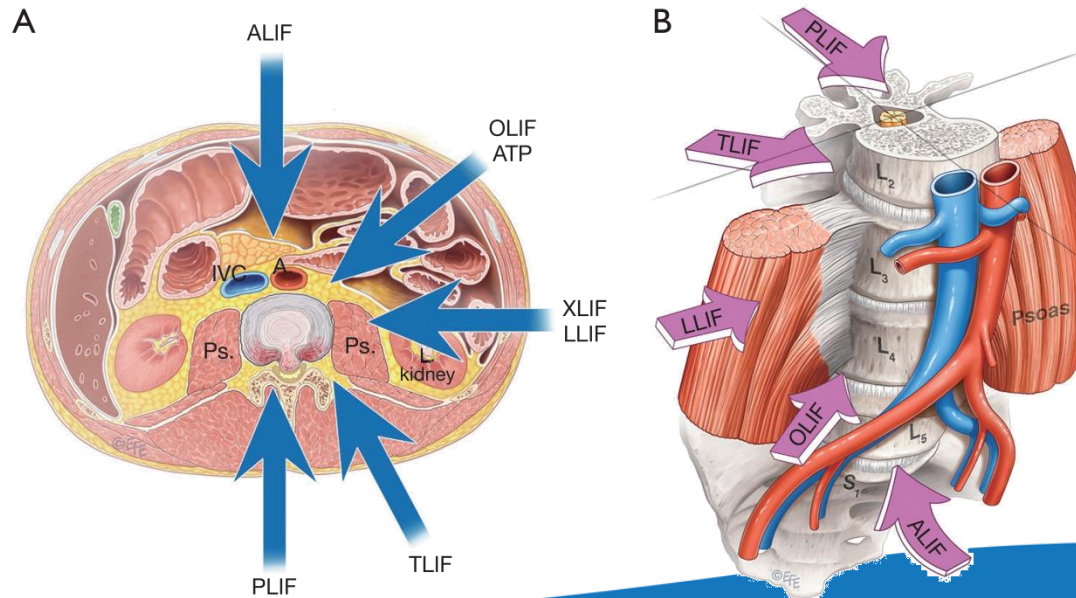
Unidad de Raquis.  
Servicio de COT. Hospital del Mar. Barcelona.  
Profesor Asociado U.A.B



# Introducción.

## Definiciones

1. LIF (Lumbar Interbody Fusion): colocación de un implante o injerto estructural en el espacio discal después de realizar una discectomía completa y preparación de los platillos vertebrales con el objetivo de obtener la fusión del segmento.
2. PLIF: Posterior Lumbar Interbody Fusion.
3. TLIF: Transforaminal Lumbar Interbody Fusion.
4. XLIF/LLIF: Extrem Lateral Lumbar Interbody Fusion.
5. OLIF: Oblique Lumbar Interbody Fusion.
6. ALIF: Anterior Lumbar Interbody Fusion.

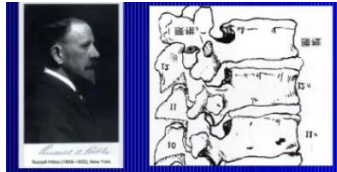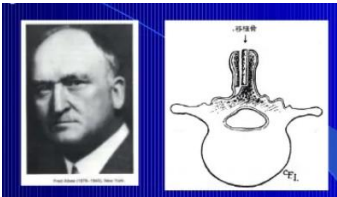


# Introducción.

Evolución histórica de la artrodesis lumbar.

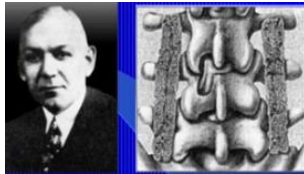1911

Hibbs y Albee  
(US)  
Describen la  
fusión posterior  
lumbar



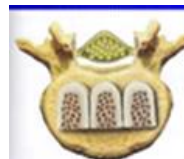1925

Campbell(US)  
estandariza el  
concepto de  
fusión  
posterior  
lumbar



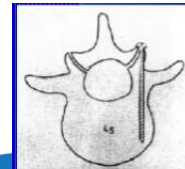
1943

Cloward (US)  
Describe y  
desarrolla el  
concepto de  
PLIF



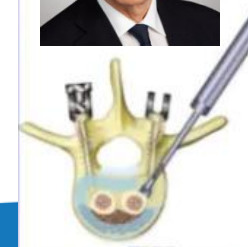

1963

Roy-Camille  
(FRA)  
introduce la  
fijación  
transpedicular



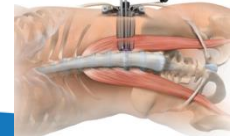1985

Harms  
(GER)  
Describe y  
desarrolla el  
concepto de  
TLIF



2006

Ozgur /  
Pimenta  
(US/BRA)  
Describe y  
desarrolla el  
concepto de  
XLIF



# Introducción.

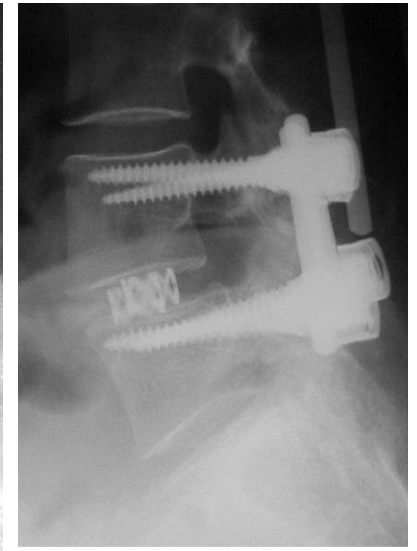
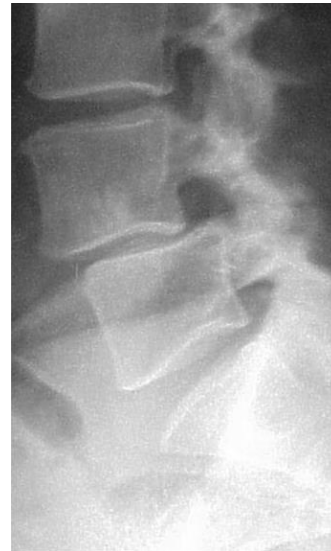## Indicaciones y contraindicaciones TLIF/PLIF

### Indicaciones:

1. Discopatía degenerativa lumbar
2. Estenosis central o foraminal.
3. Inestabilidad segmentaria.
4. Espondilolistesis.
5. Escoliosis degenerativa.

### Contraindicaciones:

1. Craneales a L2.
2. Adherencias dures / aracnoiditis.
3. Infección discal.
4. Osteoporosis severa.
5. Disco muy colapsado o deformidad en cifosis.



# Introducción.

## Ventajas.

Ventajas de la fusión intersomática posterior (PLIF/TLIF) respecto a la posterolateral:

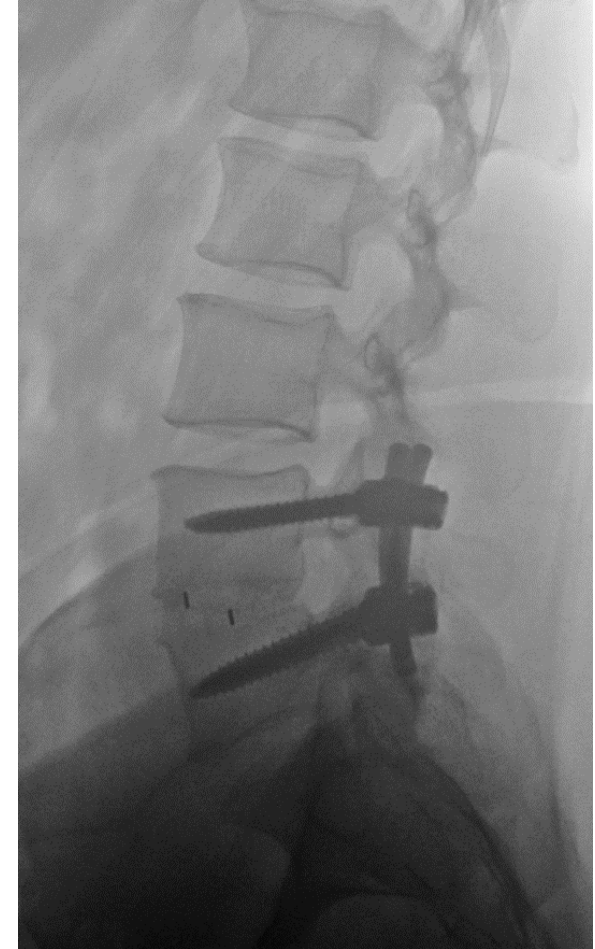1. Restituye la altura discal y del foramen.
2. Mayor área para la fusión ósea (injerto intersomático).
3. Permite restablecer la lordosis.
4. Da una superior estabilidad inmediata del segmento.
5. Descarga la instrumentación posterior (previene su fallo).

Ventajas del PLIF respecto al TLIF:

1. Permite la descompresión del canal.
2. Permite mayor descompresión radicular.

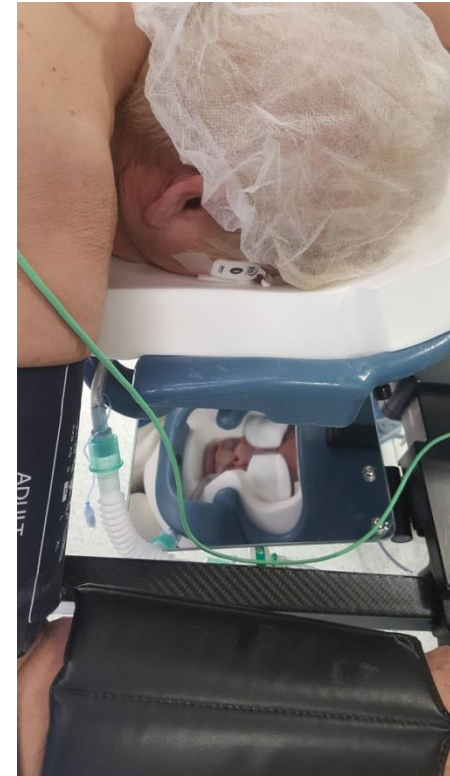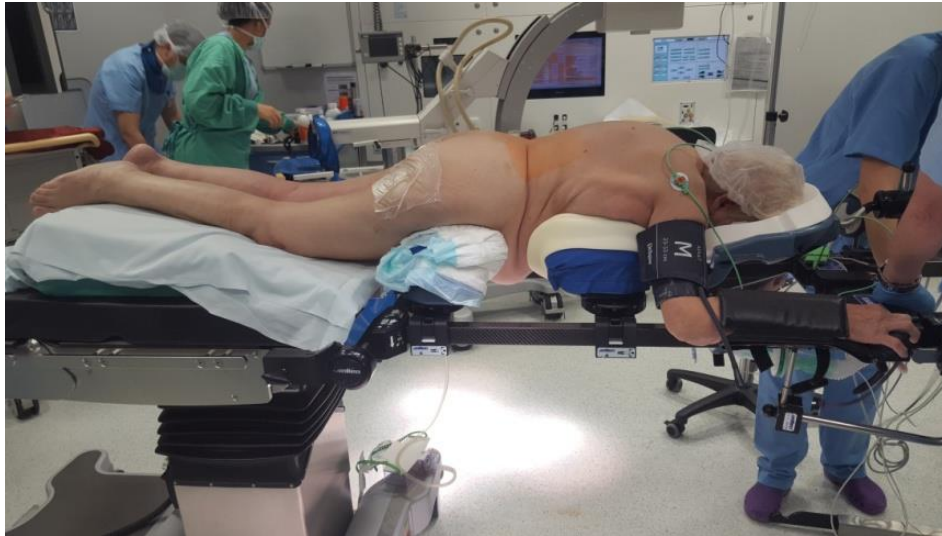Ventajas del TLIF respecto al PLIF

1. Menor manipulación y riesgo sobre estructuras neurales y saco dural.
2. Menor resección ósea y desestabilización quirúrgica del segmento. Preserva elementos posteriores.
3. Posibilidad de liberación radicular foraminal y preforaminal.



# Técnica TLIF/PLIF.

Colocación del paciente.

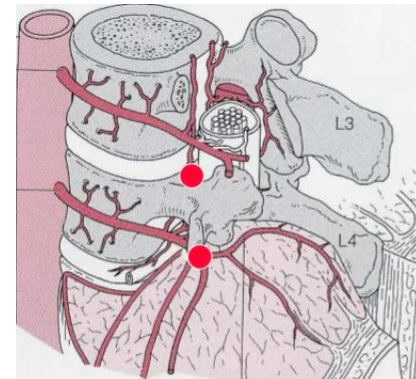
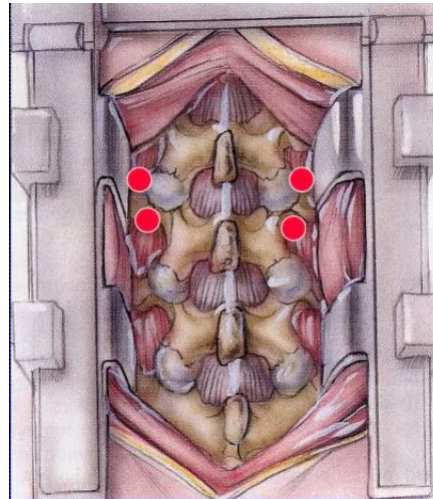
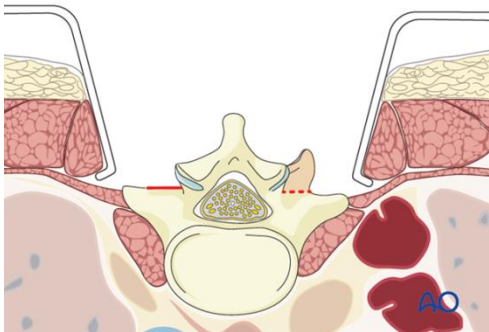
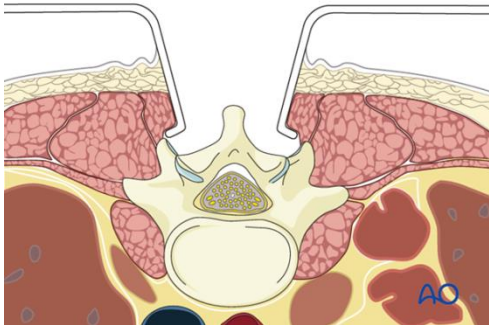
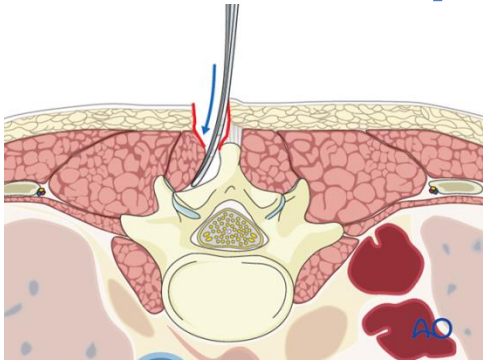


1. Reducción presión abdominal
2. Reducción del sangrado
3. Evitar compresión ocular y de nervios periféricos.
4. Adecuada lordosis.

# Técnica TLIF/PLIF.

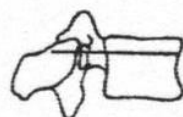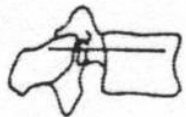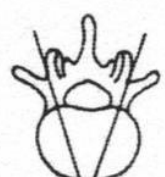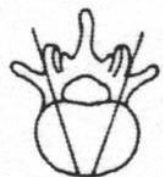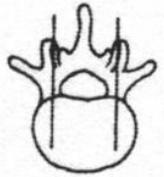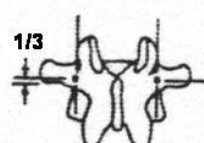
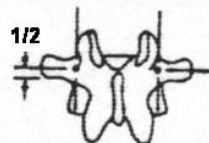
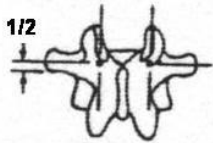
## Abordaje.

1. Abordaje sobre la línea media.
2. Esqueletización del segmento.
3. Puntos de sangrado



# Colocación de los tornillos pediculares.

*Orientación y punto de entrada.*

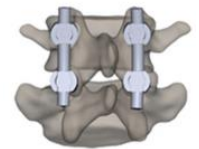
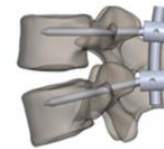
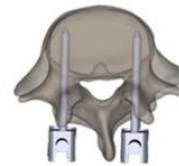

**Straight-ahead**

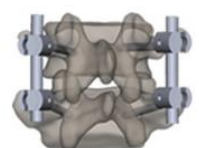
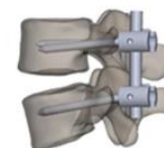
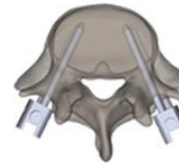**Inward**

**In-and-up**

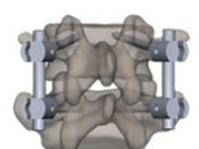
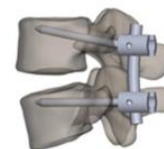
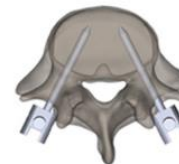Roy-Camille



Magerl

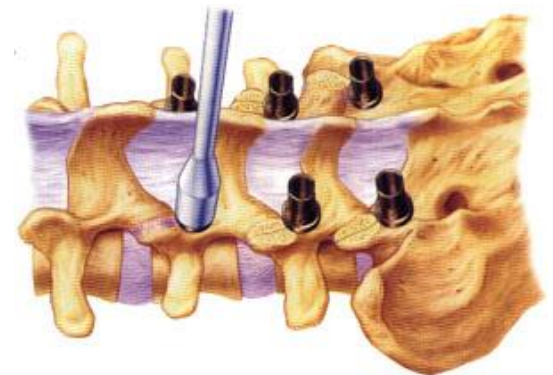
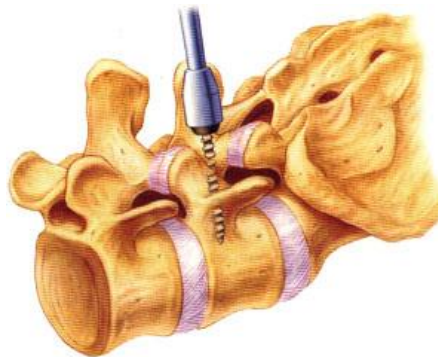
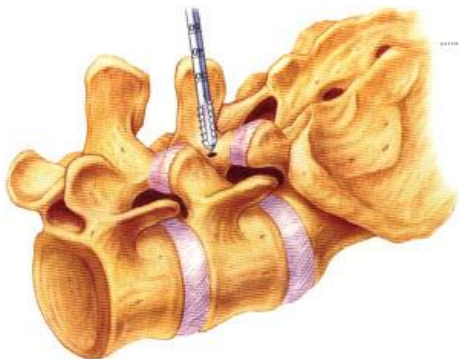
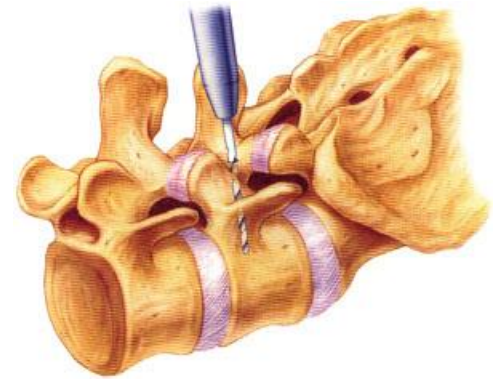
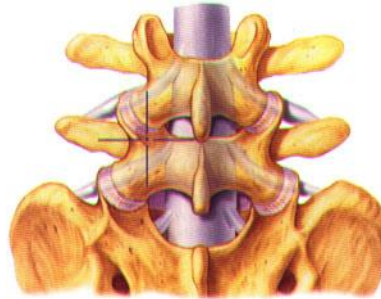
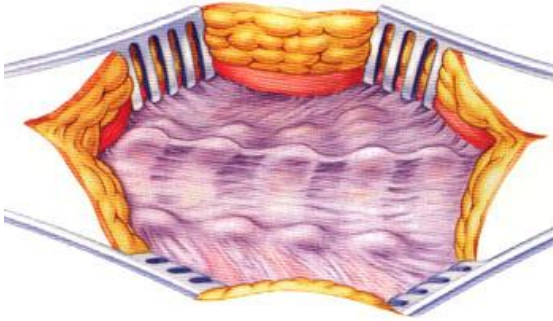


Krag



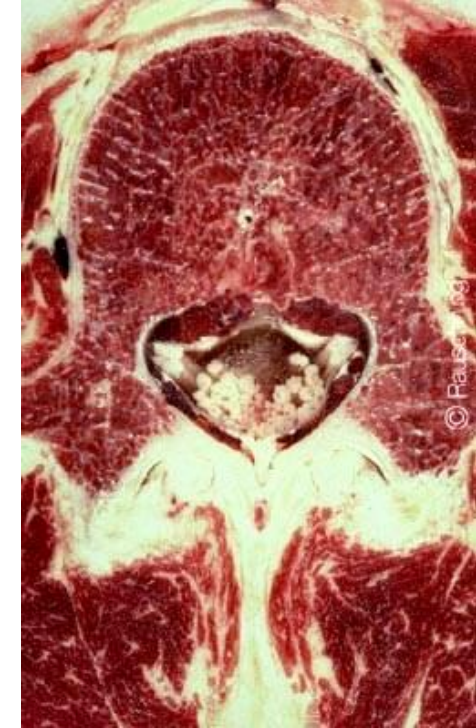
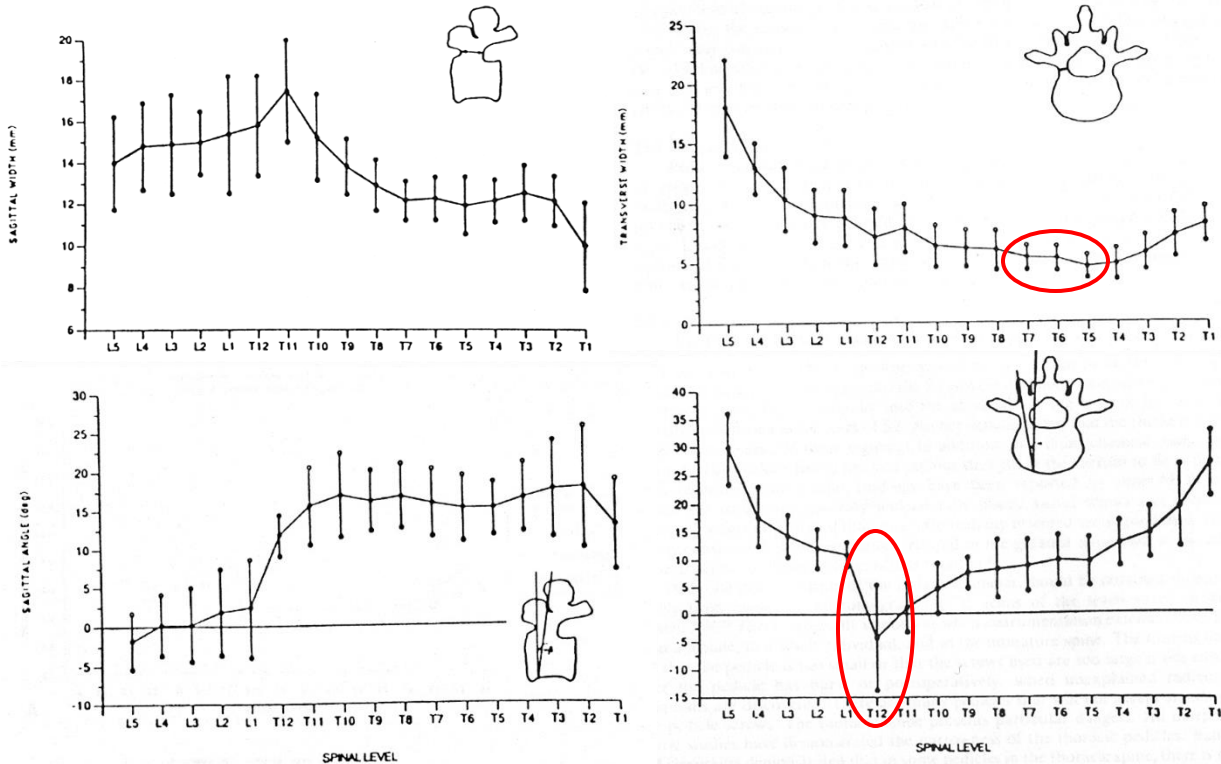
# Colocación de los tornillos pediculares.

*Orientación y punto de entrada.*



# Colocación de los tornillos pediculares.

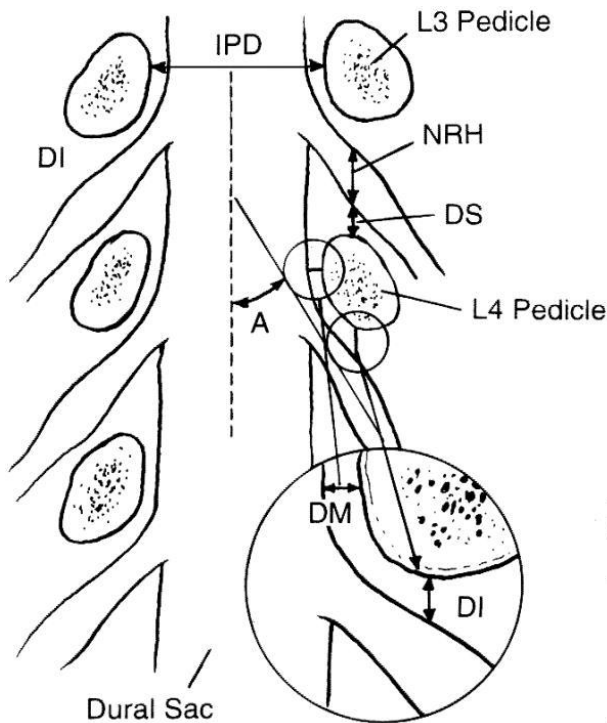
## Morfometría del pedículo.



Zindrick MR, Wiltse LL, Doornik A. Analysis of the morphometric characteristics of the thoracic and lumbar pedicles. *Spine* 1987, 12:160-166.

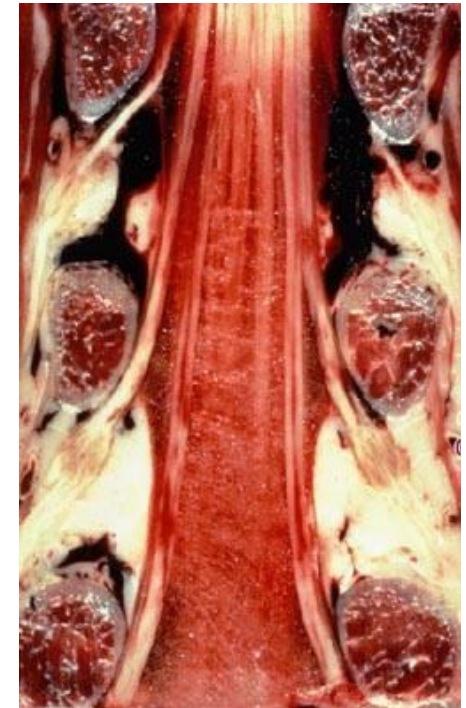# Colocación de los tornillos pediculares.

## Morfometría del pedículo.



Pedicle	Distance Medially to Dural Sac (mm)	Distance to Nerve Root (mm)		Interpedicular Distance (mm)
		Inferiorly	Superiorly	
L1	1.2 ± 0.3	1.4 ± 0.5	4.6 ± 1.2	23.5 ± 1.5
L2	1.4 ± 0.4	1.4 ± 0.7	5.1 ± 0.9	23.9 ± 1.6
L3	1.6 ± 0.4	1.6 ± 0.6	5.6 ± 1.9	24.1 ± 1.9
L4	1.7 ± 0.3	1.5 ± 0.4	5.7 ± 1.1	23.2 ± 1.1
L5	1.5 ± 0.4	1.6 ± 0.5	5.5 ± 1.0	24.4 ± 1.6

Nerve Root	Superoinferior Diameter (mm)	Angle Relative to Sagittal Plane (°)
L1	3.8 ± 0.8	35.9 ± 2.3
L2	4.3 ± 0.6	33.7 ± 2.7
L3	4.6 ± 0.5	37.9 ± 3.5
L4	4.1 ± 0.9	36.4 ± 4.3
L5	4.4 ± 0.6	39.2 ± 3.1

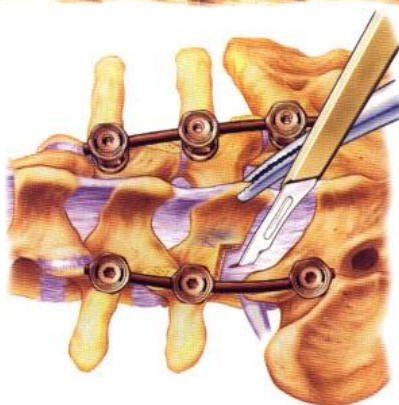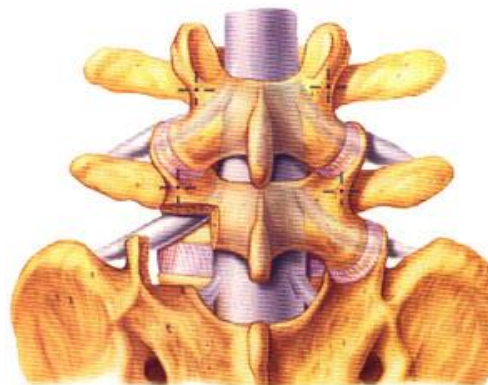
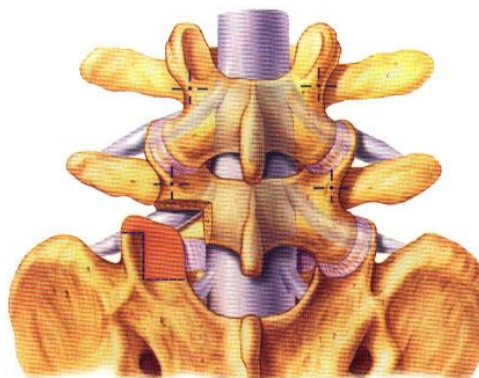
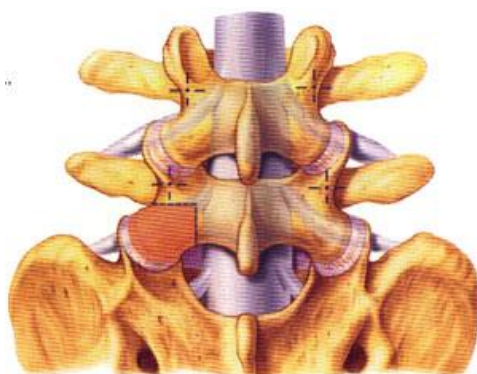


Ebraheim, Nabil; Xu, Rongming; Darwich, Maamun; Yeasting, Richard. **Anatomic Relations Between the Lumbar Pedicle and the Adjacent Neural Structures.** Spine. 22(20):2338-2341, October 15, 1997.

# Técnica TLIF.

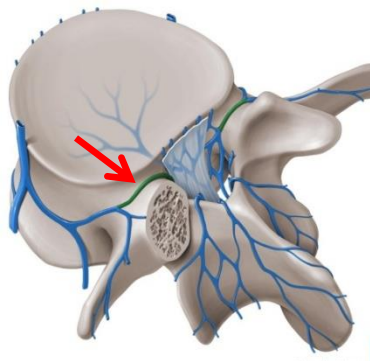
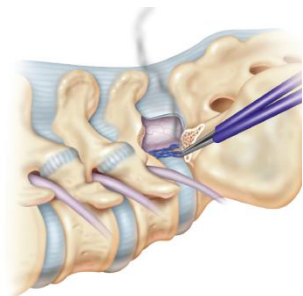## 1. Apertura del foramen

- A. Abordaje monoportal: lado sintomático
- B. Exéresis de las 2 facetas.
- C. Exéresis capsula articular anterior.
- D. Identificar raíz emergente en el foramen.

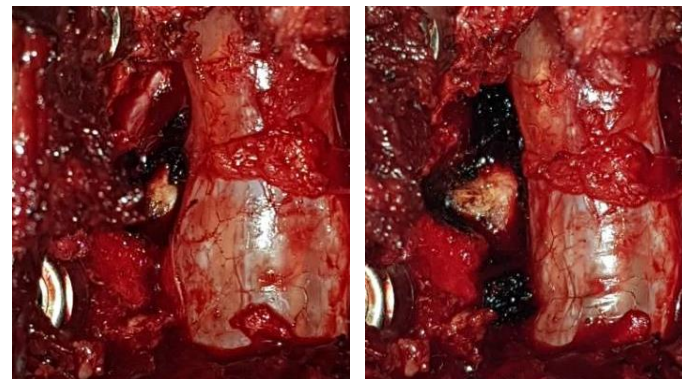
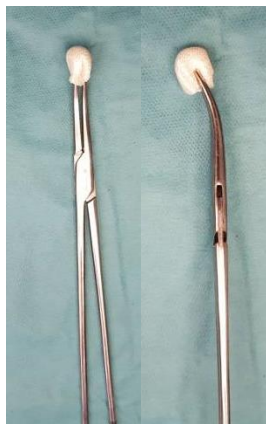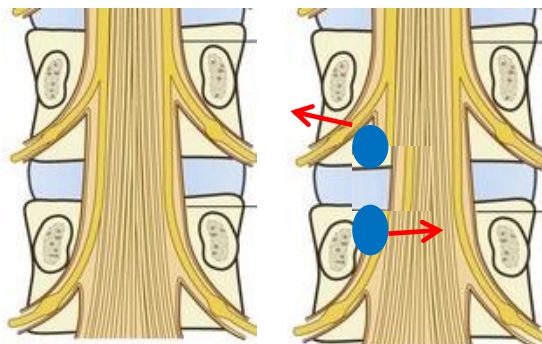
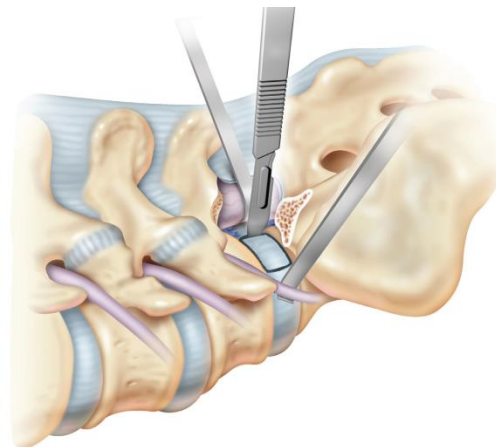


# Técnica TLIF

## 2. Abordaje del espacio discal



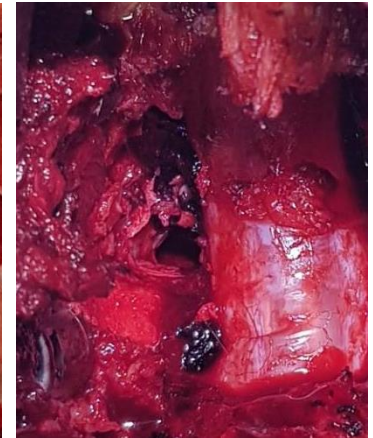
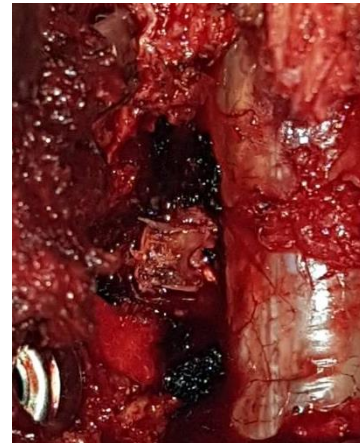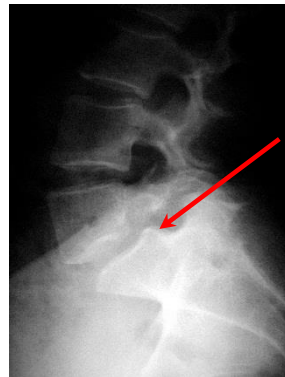
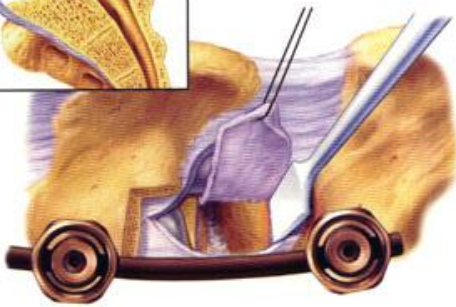
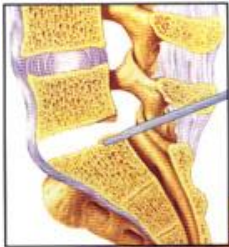
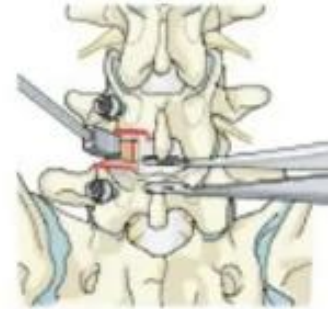
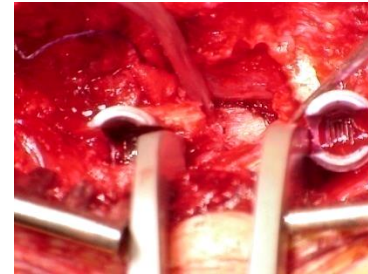
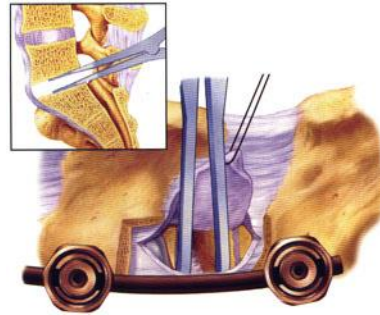
- A. Hemostasia plexo venoso epidural.
- B. Separación raíz emergente y saco.
- C. Apertura espacio discal.



# Técnica TLIF.

## 3. Resección del disco.

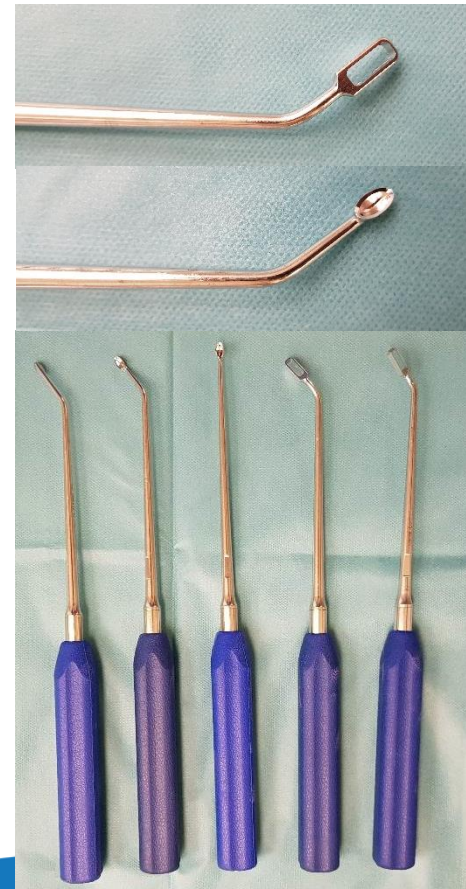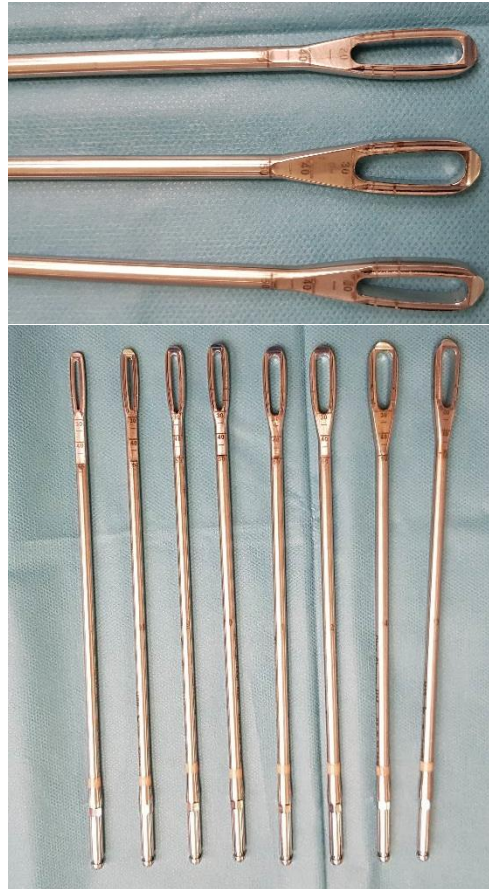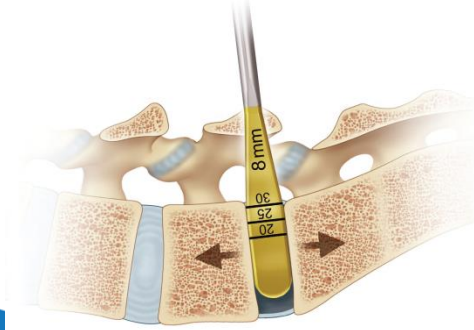
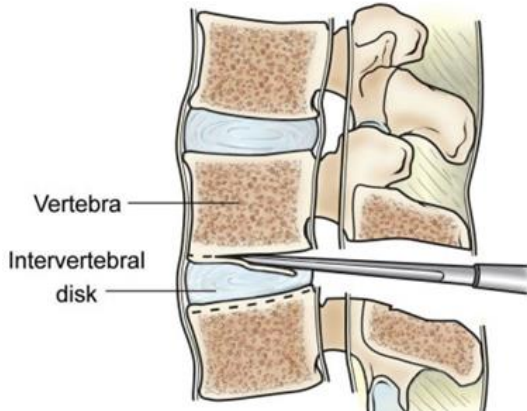
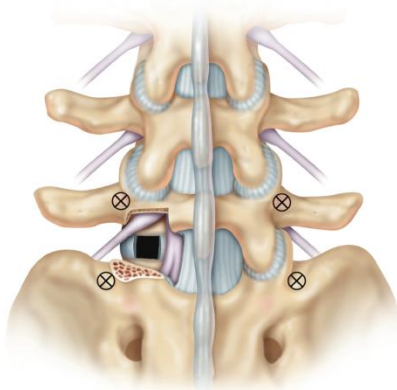
- A. Discectomía.
- B. Distracción puntual (3 puntos: tornillos, interespinosa, platinos).
- C. Evitar la distracción posterior mantenida.
- D. Osteotomía margen posterior vertebra inferior.



# Técnica TLIF.

## 4. Cruentación de los platillos.

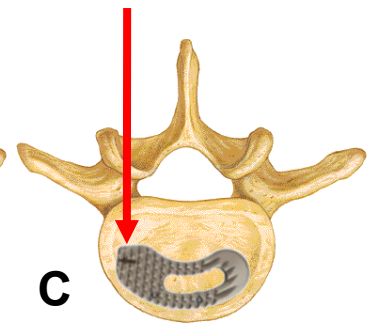
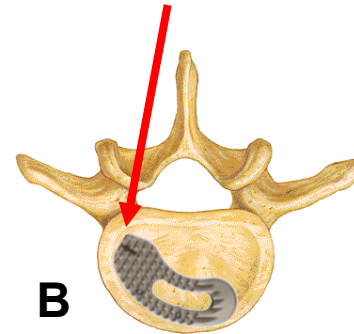
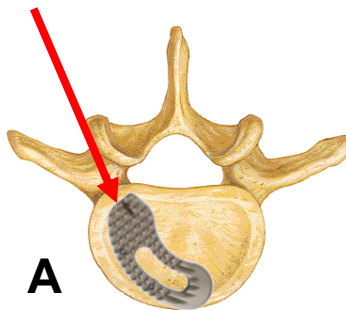
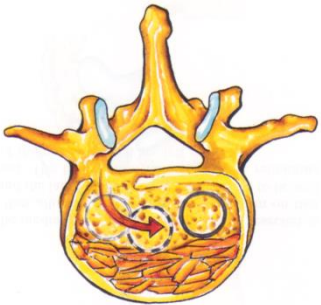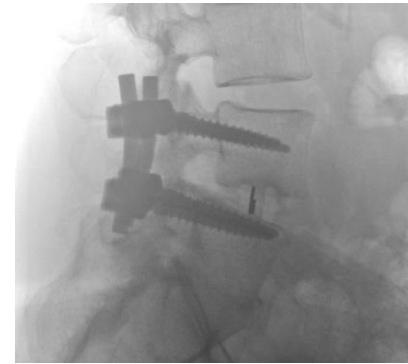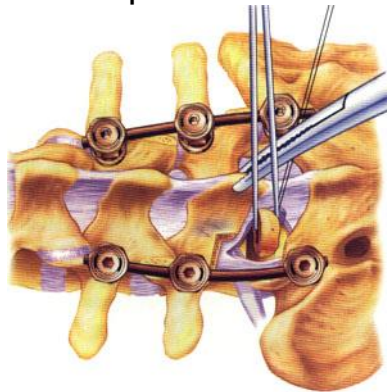
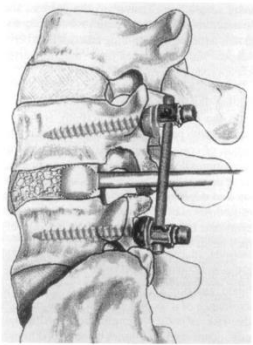
- A. Preparación meticulosa espacio (herramientas adecuadas).
- B. Resección del cartilago del platillo vertebral.
- C. Medición del implante / prueba.



# Técnica TLIF.

## 5. Aporte injerto anterior y colocación de la caja.

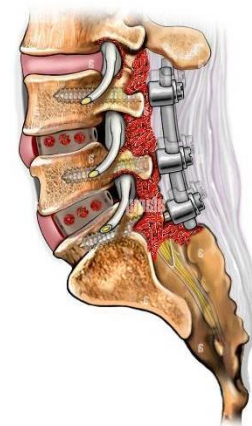
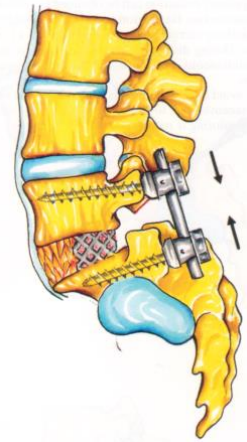
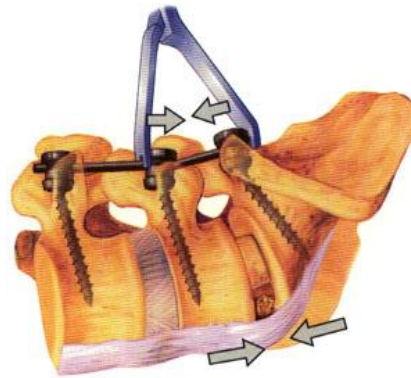
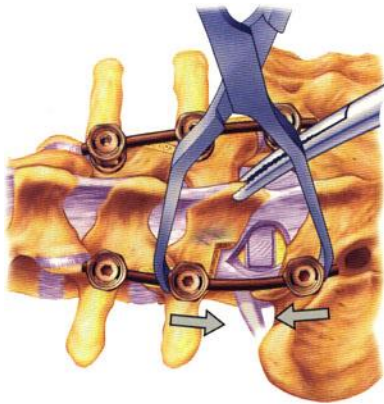
- A. Injerto autólogo esponjosa anterior (abundante).
- B. Introducción de la caja rellena de autoinjerto.
- C. Rotación de la caja.
- D. Comprobación radiológica.



# Técnica TLIF.

## 6. Cierre de la instrumentación a compresión.

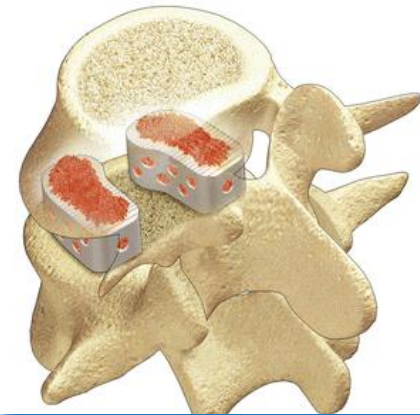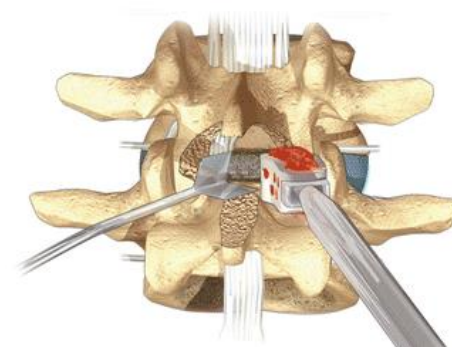
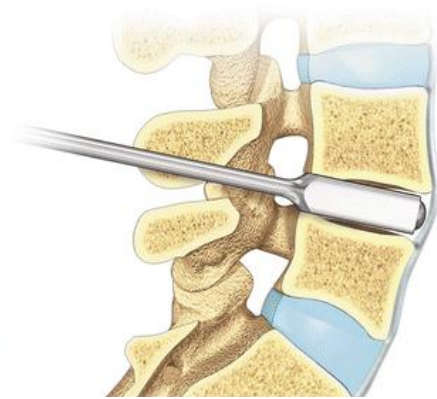
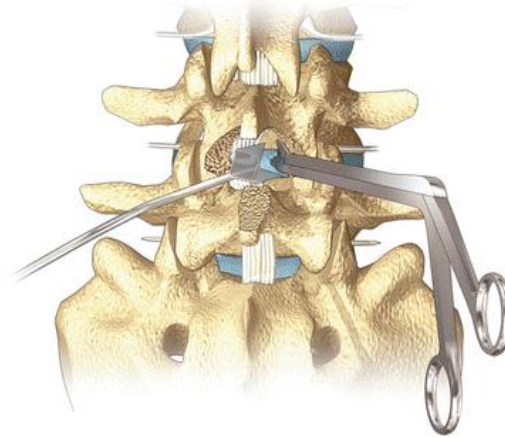
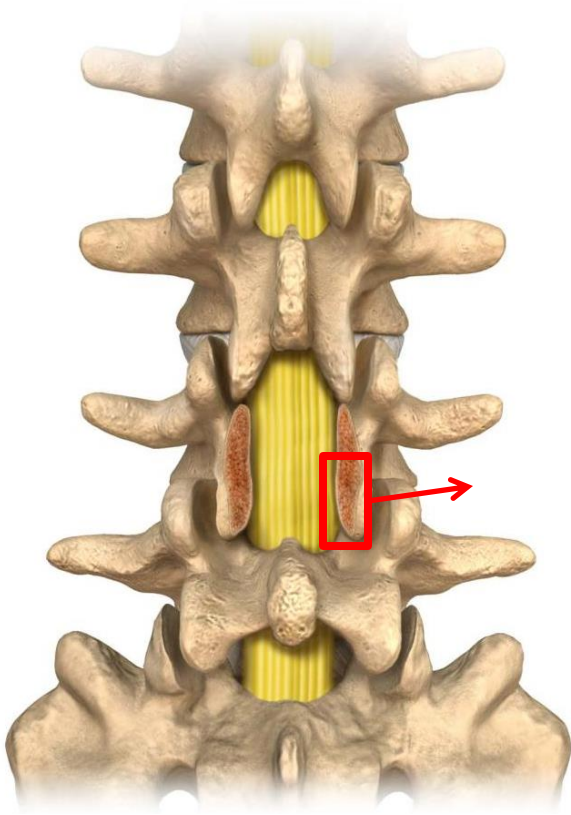
- A. Fijación de la instrumentación a compresión. Objetivos:
- Evitar la extrusión posterior del implante. Iniciar la compresión por el lado del TLIF.
  - Aumentar la lordosis.
  - Favorecer la consolidación intersomática.
- B. Injerto posterolateral (fusión 360°) o sobre la lámina del lado contralateral (fusión 270°).



- Parte anterior: hueso esponjoso autólogo (el primero que consolida).
- Parte media: implante intersomático.
- Parte posterior: osteosíntesis a compresión.

# Técnica PLIF

- A. Laminectomía descompresiva amplia.
- B. Facectomía medial recomendada.
- C. Retracción del saco y elementos neurales.
- D. Colocación de una o dos cajas (mono o biportal).



# Técnica PLIF.

## ¿Uni o biportal? 1 caja versus 2 cajas.

SPINE Volume 33, Number 19, pp 2083–2088  
©2008, Lippincott Williams & Wilkins

### ■ Radiological Comparison of Instrumented Posterior Lumbar Interbody Fusion With One or Two Closed-Box Plasmapore Coated Titanium Cages

Follow-up Study Over More Than Seven Years

Stefan Kroppenstedt, MD,\* Martin Gulde, MD,† and Robert Schönmayr, MD, PhD†

1. 46 pacientes 7 años de seguimiento.
2. Plif con 1 (22p) o 2 cajas (24p).
3. No diferencias en la altura del segmento, lordosis, apertura foraminal ni fusión.

# Elección del implante.

## Tipos de cajas intersomáticas.

1. Longitud / anchura: que cubra al máximo el platillo sin que tengamos dificultad para su entrada.
2. Altura: colocar implante ajustado al espacio discal sano, con unos mm de distracción.
3. Material: PEEK (polyetheretherketone), titanio, titanio poroso, PEEK recubierto de titanio, tantalio, otros.
4. Geometría o Forma del implante: Recta o curva (con forma de banana).
5. Superficie de contacto implante-hueso.
6. Distintos grados de lordosis.



# Elección del implante. Titanio vs PEEK



Review article

Titanium vs. polyetheretherketone (PEEK) interbody fusion:  
Meta-analysis and review of the literature

Scott Seaman<sup>a</sup>, Panagiotis Kerezoudis<sup>b,c</sup>, Mohamad Bydon<sup>b,c</sup>, James C. Torner<sup>d</sup>, Patrick W. Hitchon<sup>a,\*</sup>

<sup>a</sup>Department of Neurosurgery, University of Iowa College of Medicine, Iowa City, IA, United States

<sup>b</sup>Department of Neurologic Surgery, Mayo Clinic, Rochester, MN, United States

<sup>c</sup>Mayo Clinic Neuro-Informatics Laboratory, Rochester, MN, United States

<sup>d</sup>Department of Epidemiology, University of Iowa College of Public Health, Iowa City, IA, United States

2017

1. No diferencias en la tasa de fusión.
2. No diferencias clinicas
3. Mayor hundimiento (subsidence) con titanio que con peek.

European Spine Journal (2021) 30:2377–2384  
<https://doi.org/10.1007/s00586-021-06912-2>

ORIGINAL ARTICLE

Evaluation of cage subsidence in stand-alone lateral lumbar interbody fusion: novel 3D-printed titanium versus polyetheretherketone (PEEK) cage

Dominik Adil Amin<sup>1,2</sup>, Ichiro Okano<sup>1</sup>, Lisa Ozdal<sup>1,3</sup>, Jilaji Zhu<sup>1</sup>, Erika Chiapparoli<sup>1</sup>, Jennifer Shue<sup>1</sup>, Andrew A. Sama<sup>1</sup>, Frank P. Cammisia<sup>1</sup>, Federico P. Girardi<sup>1</sup>, Alexander P. Hughes<sup>1</sup>

Received: 5 March 2021 / Revised: 3 June 2021 / Accepted: 24 June 2021 / Published online: 2 July 2021

Comparative Study | Neurosurg Focus. 2020 Sep;49(3):E10. doi: 10.3171/2020.6.FOCUS20367.

PEEK versus titanium cages in lateral lumbar interbody fusion: a comparative analysis of subsidence

Peter G Campbell, David A Cavanaugh, Pierce Nunley, Philip A Utter, Eubulus Kerr, Rishi Wadhwa, Marcus Stone

PMID: 32871573 DOI: 10.3171/2020.6.FOCUS20367

1. Mayor hundimiento (subsidence) con peek que con titanio.
2. El uso de rhBMP-2 se asocia robustamente con mayor hundimiento en el platillo.

International Journal of  
Molecular Sciences



Article

Superior Osteo-Inductive and Osteo-Conductive Properties of Trabecular Titanium vs. PEEK Scaffolds on Human Mesenchymal Stem Cells: A Proof of Concept for the Use of Fusion Cages

Enrico Ragni<sup>1</sup>, Carlotta Perucca Orfei<sup>1</sup>, Alessandro Bidossi<sup>2</sup>, Elena De Vecchi<sup>2</sup>, Natale Francaviglia<sup>3</sup>, Alberto Romano<sup>4</sup>, Gianluca Maestretti<sup>5</sup>, Fulvio Tartara<sup>6</sup> and Laura de Girolamo<sup>1,\*</sup>

El titanio trabecular posee superior osteoconductividad Y osteoinductividad que el peek.

> Clin Spine Surg. 2021 Oct 1;34(8):E483-E493. doi: 10.1097/BSD.0000000000001201.

PEEK Versus Titanium Static Interbody Cages: A Comparison of 1-Year Clinical and Radiographic Outcomes for 1-Level TLIFs

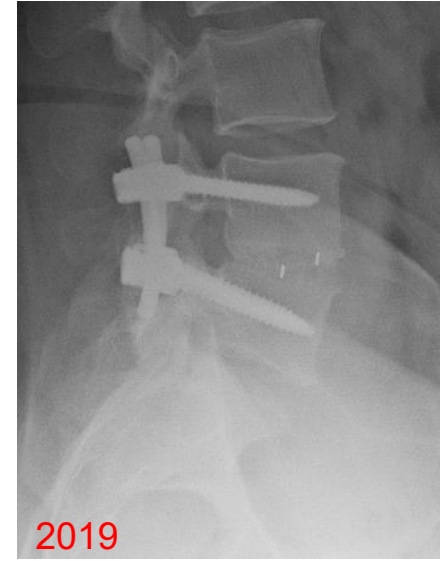
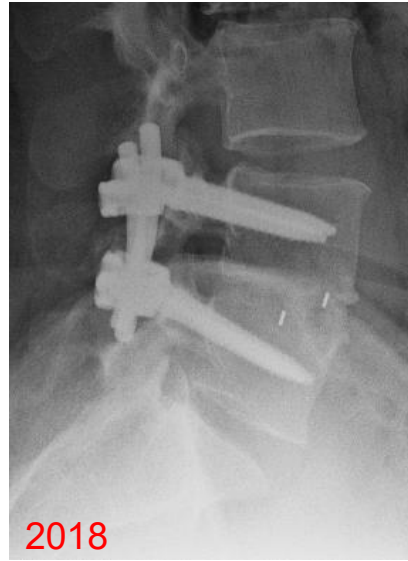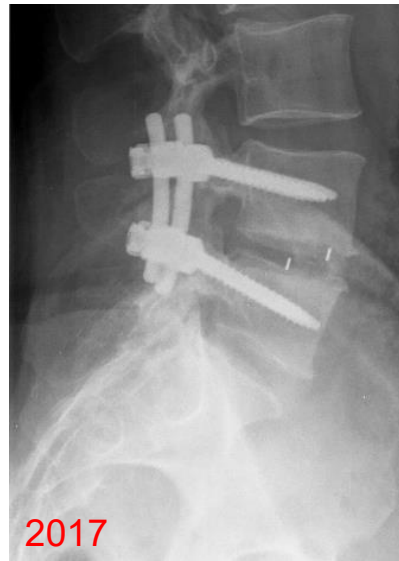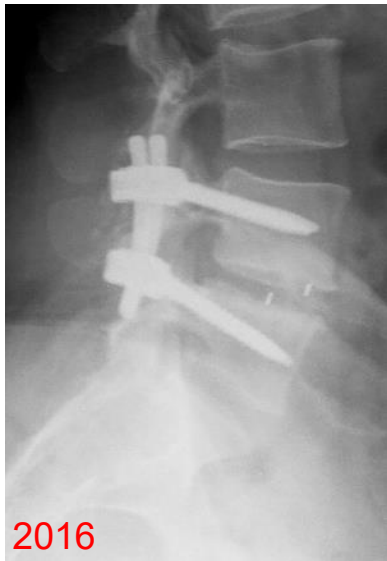Jose A Canseco<sup>1</sup>, Brian A Karamian, Parthik D Patel, Srikanth N Divi, Tyler Timmons, Haydn Hallman, Ryan Nachwalter, Joseph K Lee, Mark F Kurd, D Greg Anderson, Jeffrey A Rihn, Alan S Hillibrand, Christopher K Kepler, Alexander R Vaccaro, Gregory D Schroeder

1. No diferencias entre los resultados clinicos reportados por el paciente
2. No diferencias entre los resultados radiologicos: lordosis , hundimiento, tasa de fusión.

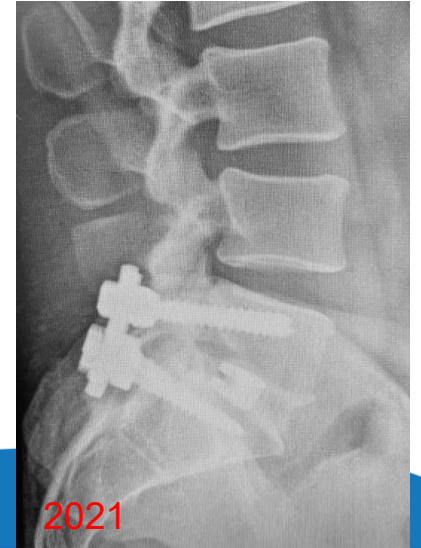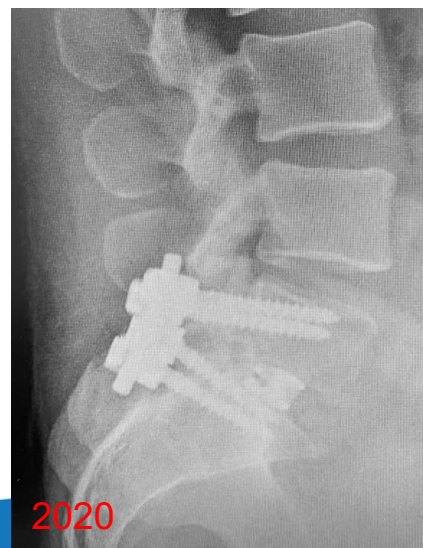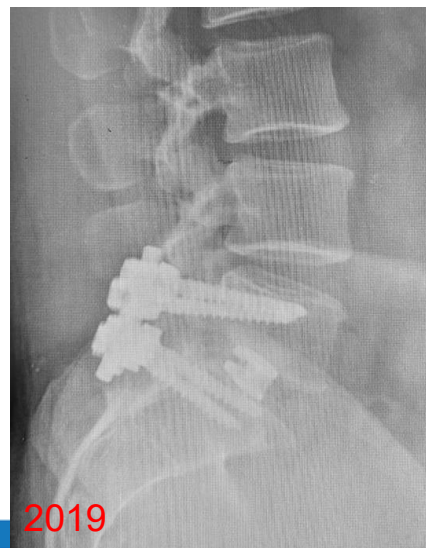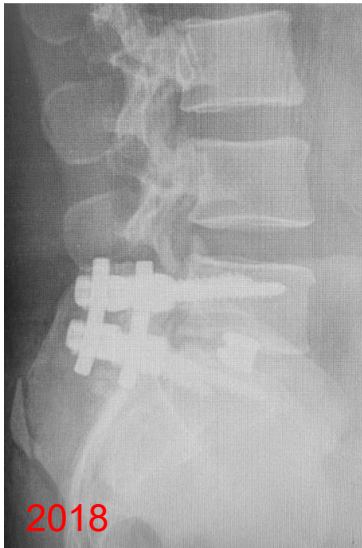hospitaldelmar

# Titanio versus PEEK.

## PEEK



## TITANIO



# Elección del implante.

## Geometría del implante.



Available online at [www.sciencedirect.com](http://www.sciencedirect.com)

ScienceDirect

Clinical Biomechanics 23 (2008) 979–985

CLINICAL  
BIOMECHANICS

[www.elsevier.com/locate/climbio](http://www.elsevier.com/locate/climbio)


Comparison of cage designs for transforaminal lumbar interbody fusion: A biomechanical study

Woojin Cho<sup>a</sup>, Chunhui Wu<sup>b,\*</sup>, Amir A. Mehdol<sup>a</sup>, Ensor E. Transfeldt<sup>a</sup>

<sup>a</sup> Twin Cities Spine Center, 913 E. 26th Street, Suite 400, Minneapolis, MN 55404, USA

<sup>b</sup> Foundation for the Advancement of Spinal Knowledge, 913 E. 26th Street, Piper Building, Suite 400, Minneapolis, MN 55404, USA

Received 26 September 2007; accepted 15 February 2008



1. Estudio que analiza el comportamiento de distintos modelos de caja intersomática ante la carga cíclica para medir la migración de la caja.
2. La migración de la caja intersomática baja carga cíclica fue menor de 0,2mm tanto en los modelos biconvexos como en los planos, sin encontrar diferencia estadísticamente significativa.
3. Los resultados experimentales mostraron que la geometría de las cajas, incluida la forma de banana o recta, longitud, perfil de superficie (biconvexa o plana), no afectaba a la estabilidad del montaje cuando se asociaba a fijación posterior.
4. La superficie serrada de la caja TLIF puede emplearse para bloquear la posición de la caja y evitar la migración.

# Elección del implante.

## Geometría del implante.

e ORIGINAL ARTICLE

### Accepted Manuscript

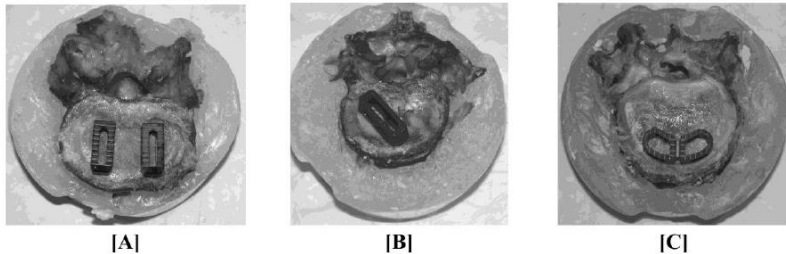
Title: The effect of inter-body fusion cage design on the stability of the instrumented spine in response to cyclic loading: an experimental study.

Author: Ron N. Alkalay, Robert Adamson, Michael W. Groff

PII: S1529-9430(18)30086-X

DOI: <https://doi.org/10.1016/j.spinee.2018.03.003>

Reference: SPINEE 57621



1. La caja en forma de banana reduce la rigidez de la interfase y el hundimiento.
2. Mejor comportamiento biomecánico que la oblicua y las 2 rectas.

SPINE Volume 31, Number 19, pp 2189–2194  
©2006, Lippincott Williams & Wilkins, Inc.

### Effect of Lumbar Interbody Cage Geometry on Construct Stability: A Cadaveric Study

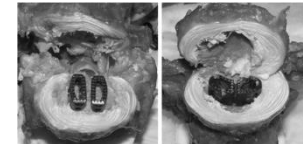
Sasidhar Vadapalli, MS,\* Matt Robon, MD,\* Ashok Biyani, MD,\* Koichi Saiyo, MD,\*†  
Ashutosh Khandha, MS,\* and Vijay K. Goel, PhD\*

### Would an Anatomically Shaped Lumbar Interbody Cage Provide Better Stability? An In Vitro Cadaveric Biomechanical Evaluation

Parmenion P. Tsitsopoulos, MD, PhD,\*† Hassan Serhan, PhD,\*‡ Leonard I. Voronov, MD, PhD,\*†  
Gerard Carandang, MS,\*† Robert M. Havey, BS,\*† Alexander J. Ghanayem, MD,\*†  
and Avinash G. Patwardhan, PhD\*†

J Spinal Disord Tech 2012;25:E240–E244

1. No diferencias en la flexo-extensión ni inclinación lateral.
2. Mejor comportamiento de la banana en la torsión..




### Interbody cage stabilisation in the lumbar spine

BIOMECHANICAL EVALUATION OF CAGE DESIGN, POSTERIOR INSTRUMENTATION AND BONE DENSITY

T. Lund, T. R. Oxland, B. Jost, P. Crompton, S. Grassmann,  
C. Etter, L.-P. Nolte

From the University of Bern, Switzerland

1. No diferencias si se usa una instrumentación posterior.
2. La densidad mineral del hueso juega un rol importante para la estabilidad en flexo-extensión y inclinación lateral.



hospitaldelmar

# Elección del implante.

## Tamaño del implante.

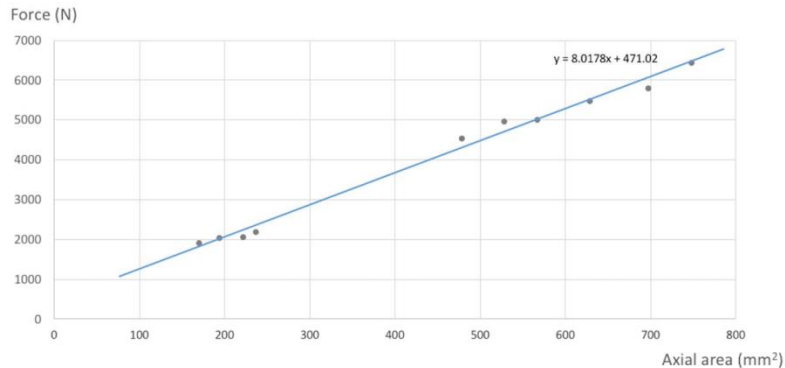
SPINE An International Journal for the study of the spine, Publish Ahead of Print

DOI: 10.1097/BRS.0000000000003194

### Does Lumbar Interbody Cage Size Influence Subsidence? A Biomechanical Study

Wei Yuan, MD<sup>1</sup>, Arun-Kumar Kaliya-Perumal<sup>2</sup>, MS, Siaw Meng Chou<sup>3</sup>, PhD, Jacob Yoong-Leong Oh<sup>1</sup>, FRCS

1. Cuanto mas superficie tiene la caja, mas fuerza es necesaria para que se hunda



SPINE Volume 25, Number 1, pp 35-40  
©2000, Lippincott Williams & Wilkins, Inc.

### Influence of PLIF Cage Size on Lumbar Spine Stability

James C. H. Goh, PhD,\* Hee-Kit Wong, MBBS, FRCS,\* Ashvin Thambyah, MSc,\* and Chun-Sing Yu, MBBS, FRCS†

1. El tamaño de la caja influye en la estabilidad respecto a la inclinación lateral y a la torsión del raquis.



Contents lists available at ScienceDirect

Computer Methods and Programs in Biomedicine

journal homepage: [www.elsevier.com/locate/cmpb](http://www.elsevier.com/locate/cmpb)



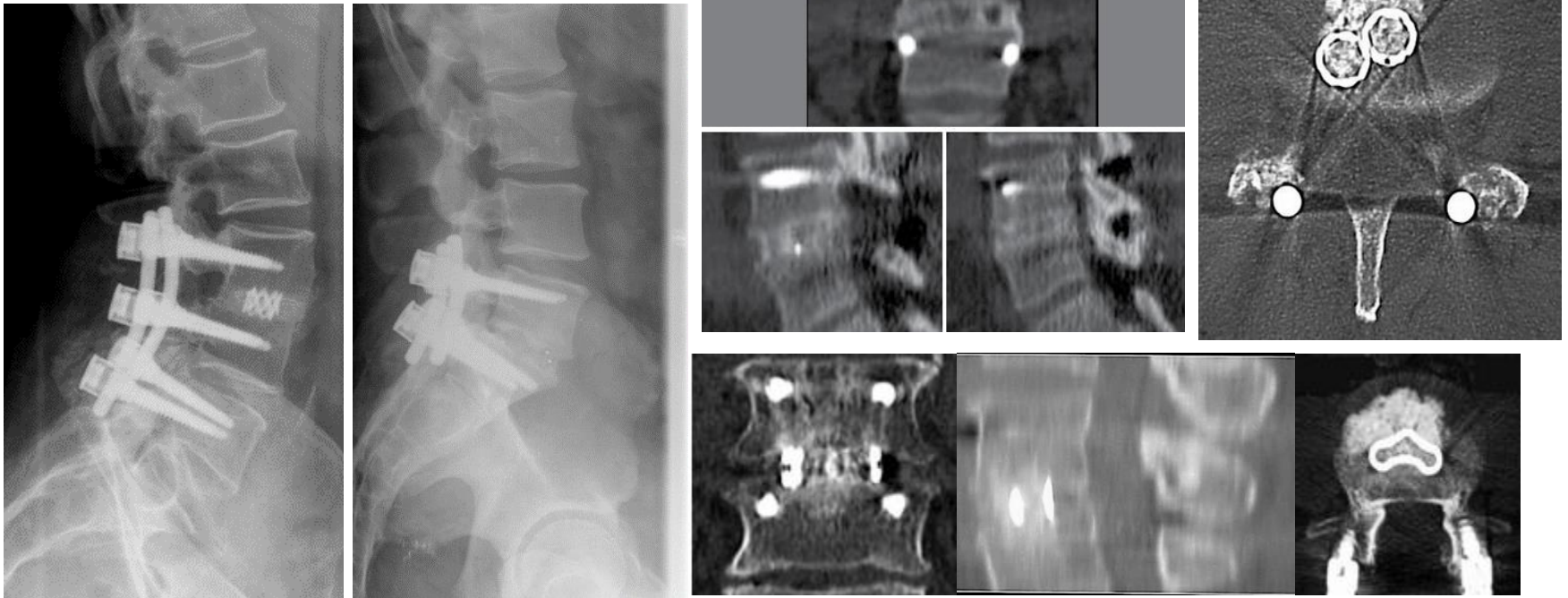
Stand-alone lumbar cage subsidence: A biomechanical sensitivity study of cage design and placement.

Andrea Calvo-Echenique, José Cegoñino, Raúl Chueca, Amaya Pérez-del Palomar\*  
Group of Biomaterials Aragón Institute of Engineering Research (I3A) Department of Mechanical Engineering, University of Zaragoza, Spain



# Valoración de la fusión.

RX + TC



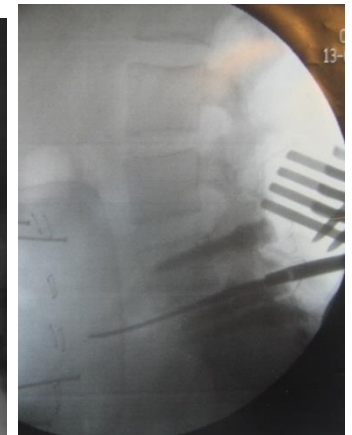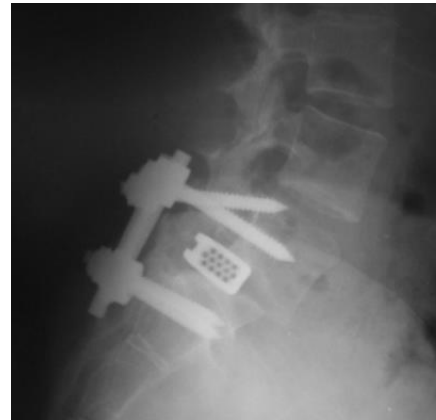
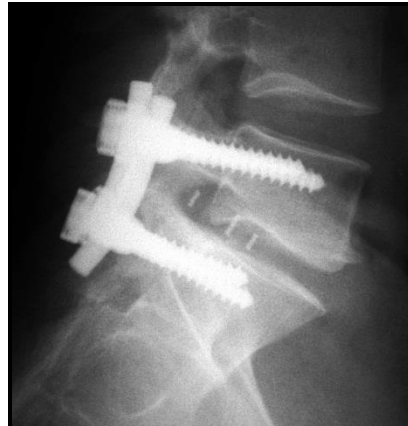
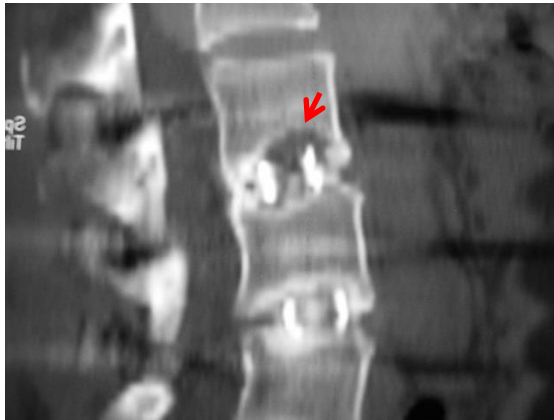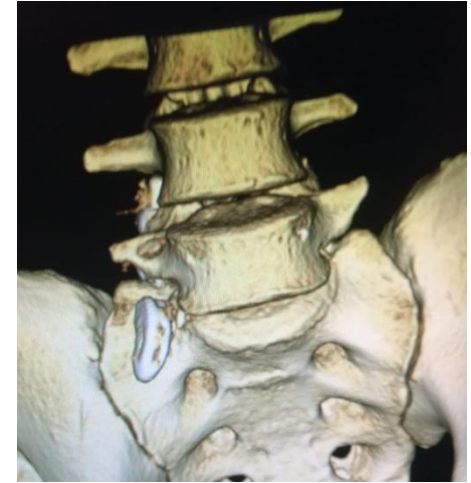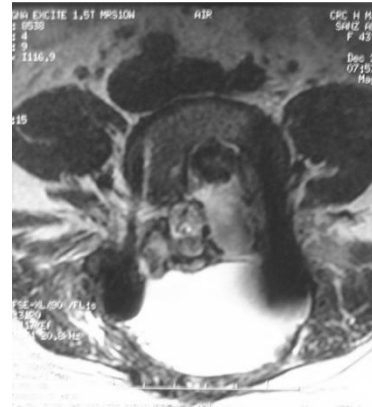# Complicaciones.

## 1. Intraoperatorias:

- Lesión dural/fistula LCR/seudomeningocele
- Radiculitis / Lesión radicular.
- Ruptura pedículo o platillo.
- Sangrado peridural profundo.
- Sd. Cola de caballo.
- Lesión de gran vaso anterior (Aorta/ilíacas).
- Malposición del implante.

## 2. Postoperatorias:

- Fibrosis epidural.
- Infección/osteomielitis.
- Movilización implante.
- Hundimiento del implante
- Pseudoartrosis.



# Resultados y Complicaciones.



The Spine Journal 9(2009) 623-629

Clinical Studies

## Complications associated with single-level transforaminal lumbar interbody fusion

Jeffrey A. Rihn, MD<sup>a,\*</sup>, Ravi Patel, BS<sup>b</sup>, Junaid Makda, MD<sup>a</sup>, Joseph Hong, MD<sup>a</sup>, David G. Anderson, MD<sup>a</sup>, Alexander R. Vaccaro, MD, PhD<sup>a</sup>, Alan S. Hilibrand, MD<sup>a</sup>, Todd J. Albert, MD<sup>a</sup>

<sup>a</sup>Department of Orthopaedic Surgery, The Rothman Institute, Thomas Jefferson University Hospital, 925 Chestnut Street, Fifth Floor, Philadelphia, PA 19107, USA

<sup>b</sup>Thomas Jefferson Medical College, 1025 Walnut Street, Philadelphia, PA 19107, USA

Received 24 November 2008; accepted 6 April 2009



### Complications

Complication	Autograft, % (n=33)	rhBMP-2, % (n=86)
Persistent donor-site pain	10 (30.3)	N/A
Donor-site infection	1 (3.0)	N/A
Lumbar infection	2 (6.1)	3 (3.5)
Lumbar hematoma	1 (3.0)	1 (1.2)
Lumbar seroma	0	1 (1.2)
Radiculitis	1 (3.0)	12 (14.0)
Ectopic bone formation	0	2 (2.3)
Vertebral osteolysis	0	5 (5.8)
Dural tear	0	4 (4.7)
Nonunion	1 (3.0)	3 (3.5)
Malpositioned instrumentation	0	2 (2.3)
Urinary tract infection	1 (3.0)	2 (2.3)
Ileus	1 (3.0)	1 (1.2)
Retained drain	0	1 (1.2)
Number (%) of patients with complications <sup>a</sup>	15 (45.5)	25 (29.1)
Total number (%) of complications	18 (54.5)	37 (43.0)

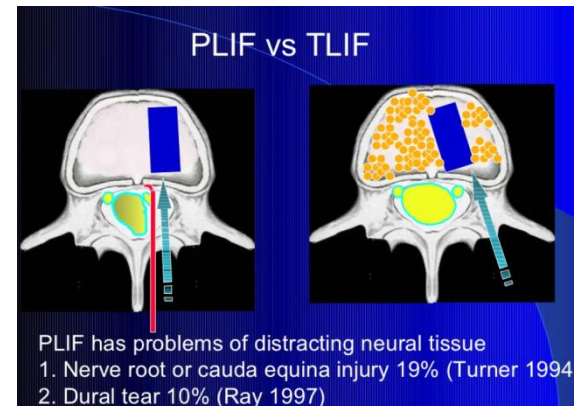
<sup>a</sup>Ten patients had more than one complication.

> Spine (Phila Pa 1976). 2021 Aug 31. doi: 10.1097/BRS.00000000000004215. Online ahead of print.

## Clinical and Patient-Reported Outcomes after Posterior (PLIF) versus Transforaminal Lumbar Interbody Fusion (TLIF) – A Propensity-Score Matched Cohort Study on 422 Patients with two-Year Follow-up

Søren Ohrt-Nissen <sup>1</sup>, Leah Y Carreon, Andreas K Andresen, Mikkel O Andersen, Peter Udby

1. No diferencias en los resultados (ODI, EQ-5D score y VAS)
2. Mayor incidencia de lesión dural en PLIF (9,5%) que en TLIF (1,9%)



# Resultados y complicaciones.

Zhang et al. *BMC Musculoskeletal Disorders* 2014, 15:367  
<http://www.biomedcentral.com/1471-2474/15/367>



## RESEARCH ARTICLE

## Open Access

### A comparison of posterior lumbar interbody fusion and transforaminal lumbar interbody fusion: a literature review and meta-analysis

Qunhu Zhang<sup>†</sup>, Zhen Yuan<sup>†</sup>, Min Zhou, Huan Liu, Yong Xu and Yongxin Ren<sup>\*</sup>

1. TLIF menor tasa de lesión dural.
2. No diferencias en la tasa de lesión neurológica, pérdida sanguínea, malposición protésica ni infección.
3. No diferencias en los resultados clínicos.
4. No diferencias en la tasa de fusión.
5. PLIF cirugía más larga.

## Accepted Manuscript

Title: Transforaminal lumbar interbody fusion (TLIF) versus posterior lumbar interbody fusion (PLIF) in lumbar spondylolisthesis, a systematic review and meta-analysis

Author: Suzanne L de Kunder, Sander MJ van Kuijk, Kim Rijkers, Inge JMH Caelers, Wouter LW van Hemert, Rob A de Bie, Henk van Santbrink

PII: S1529-9430(17)30286-3  
DOI: <http://dx.doi.org/doi:10.1016/j.spinee.2017.06.018>  
Reference: SPINEE 57358

To appear in: *The Spine Journal*

Received date: 2-11-2016  
Revised date: 26-5-2017  
Accepted date: 16-6-2017



1. TLIF tiene menos tasa de complicaciones que el PLIF (8,7 vs 17%), especialmente lesión dural y radicular.
2. TLIF tiene menor pérdida sanguínea (350 vs 418 ml)
3. La cirugía del PLIF tiene una mayor duración.
4. Los resultados clínicos son similares.

# Conclusiones.

- Tanto el PLIF, como especialmente el TLIF, han sido un gran avance en la cirugía del raquis al permitir colocar un soporte anterior desde una vía posterior.
- Sus ventajas respecto a la fusión posterolateral aislada son claras.
- Ambas técnicas tienen sus indicaciones específicas, a pesar de que también tiene indicaciones comunes.
- Ambas técnicas precisan de una curva de aprendizaje, quizás más el TLIF (por el reducido espacio en el que se trabaja).
- En cuanto a titanio o PEEK, actualmente no disponemos de evidencia suficiente para recomendar uno sobre otro.
- Los resultados clínicos de PLIF y TLIF son similares.
- El PLIF tiene una mayor tasa de complicaciones, especialmente la lesión de dura y la lesión radicular.



[gsalobru@gmail.com](mailto:gsalobru@gmail.com)