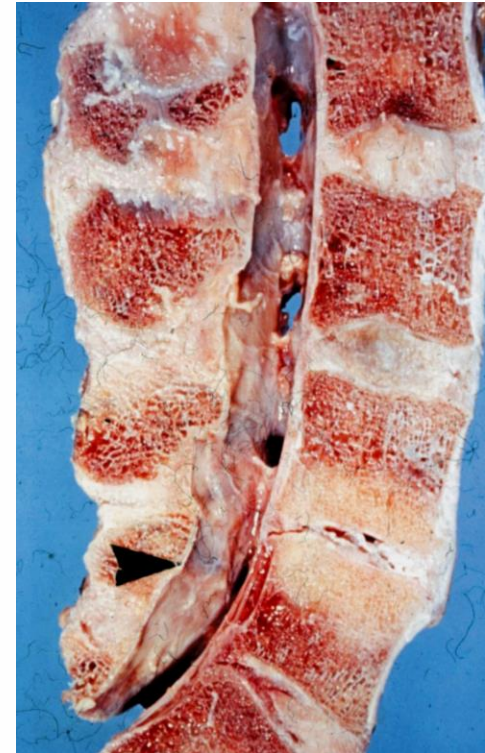

Anatomía quirúrgica de la técnica XLIF.

Dr. G. Saló i Bru.

Traumatología y Cirugía Ortopédica. Parc de Salut Mar.

Universitat Autònoma de Barcelona.



Hospital
del Mar



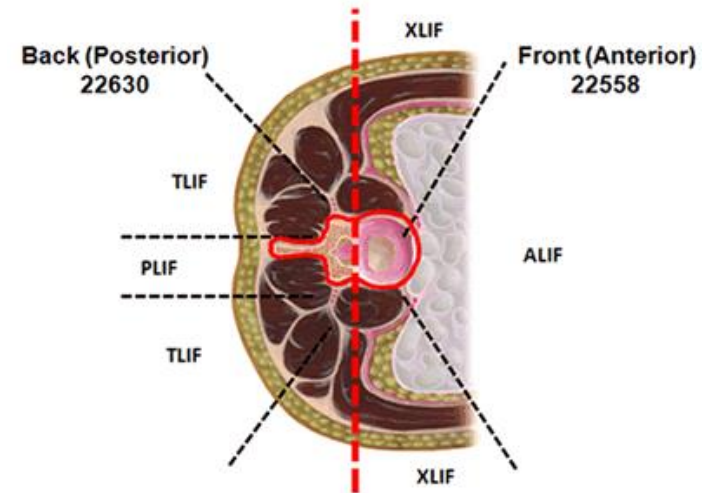
hospitaldelmar

UAB

Universitat Autònoma
de Barcelona

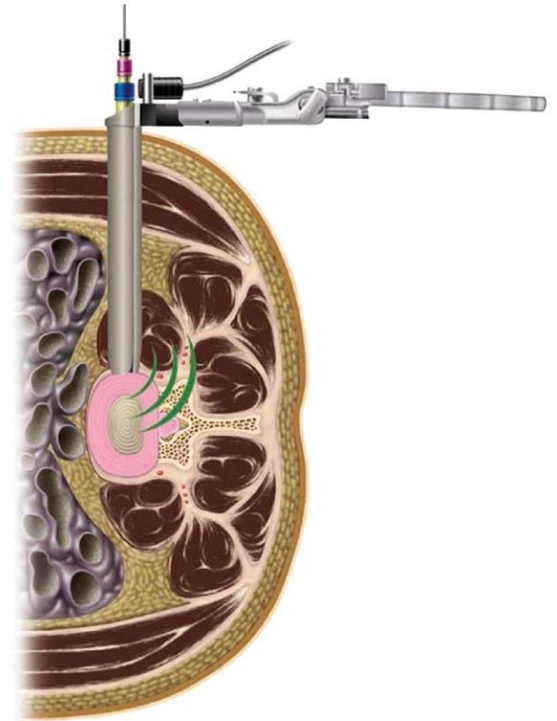
Introducción

- Objetivo técnica XLIF: Mejoría de la técnica de fusión y reducción de la morbilidad postoperatoria.
- Técnica MISS.
- Ventajas teóricas:
 - Menor interrupción de tejidos, menor pérdida sanguínea, menor dolor postoperatorio, recuperación más rápida.
 - Exposición adecuada.
 - No interrupción de la musculatura posterior.
 - No resección de elementos posteriores (óseos y ligamentosos).
 - Mayor superficie de fusión/mejor preparación del platillo
 - Mejor corrección de deformidades y recuperación de la altura discal.



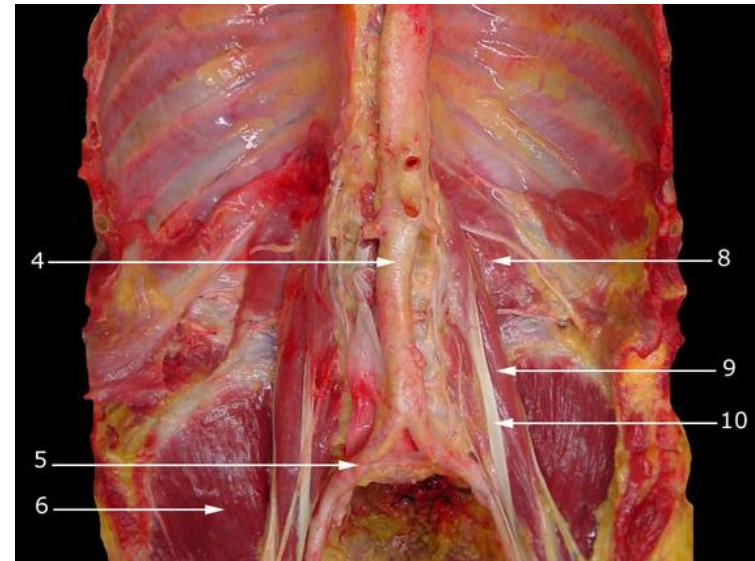
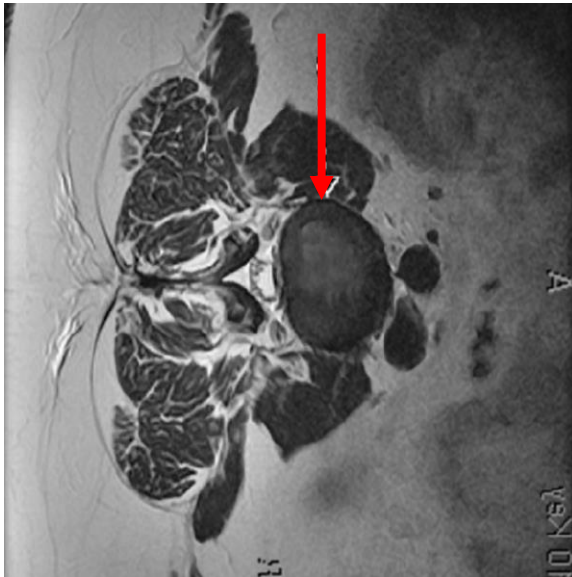
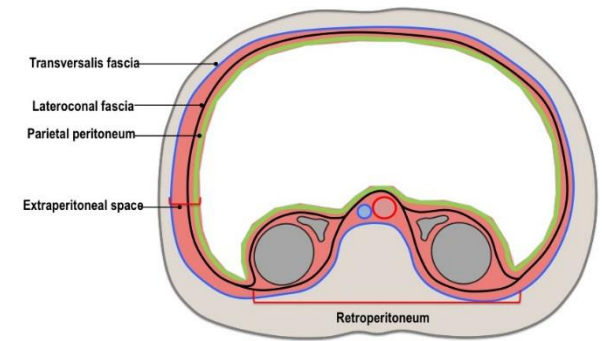
Introducción

- Desventajas teóricas:
 - Curva de aprendizaje.
 - Necesidad de fijación posterior.
 - No acceso al canal.
 - Difícil acceso disco L4-L5. No posible L5-S1.
 - Riesgo potencial de lesiones yatrogénicas
 - Neurológicas.
 - Vasculares.
 - Viscerales.



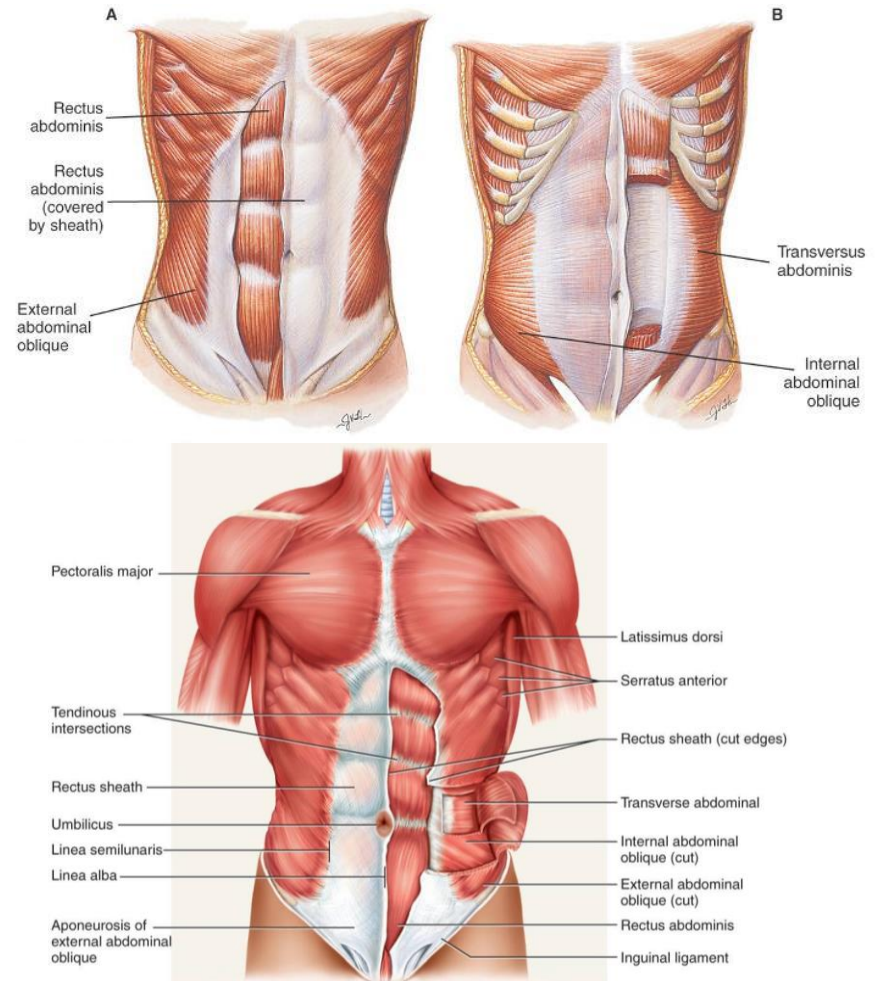
Consideraciones generales.

- Espacio retroperitoneal: área de la pared abdominal posterior localizada entre el peritoneo parietal posterior y la parte posterior de la fascia transversalis.
- Contiene las glándulas adrenales, los riñones, los uréteres, el plexo lumbar, así como la arteria aorta y la vena cava inferior y sus tributarias.

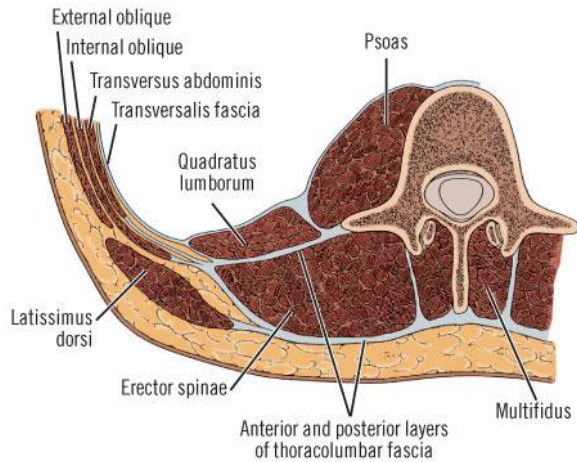
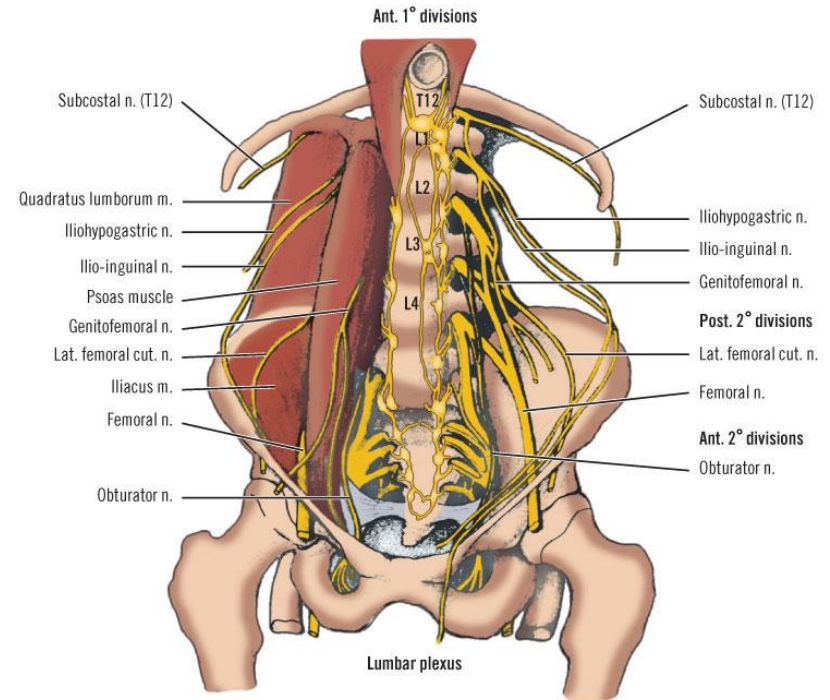
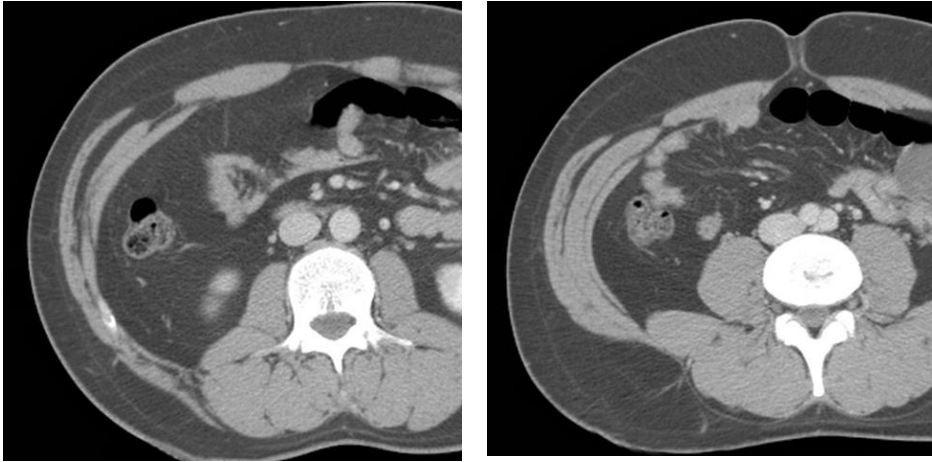


Pared abdominal.

- El abordaje de la pared abdominal incluye atravesar las siguientes capas:
 - Piel y tejido celular subcutáneo.
 - Oblícuo externo (primera capa muscular).
 - Oblícuo interno.
 - Inmediatamente por debajo encontramos el músculo transverso.
 - Las únicas dos estructuras que pasan entre los dos oblicuos son los nervios ileohipogástrico y ileoinguinal de la raíz L1 (ambos puramente sensitivos).

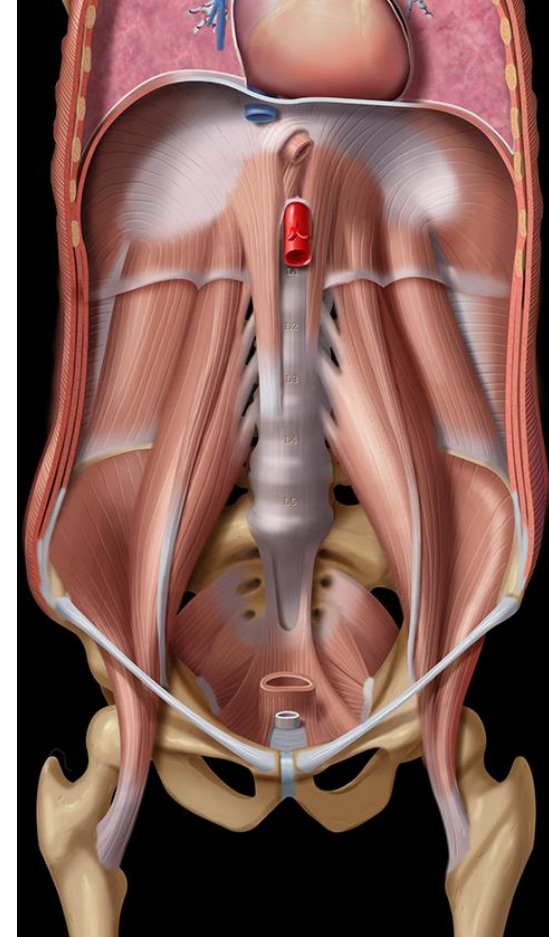
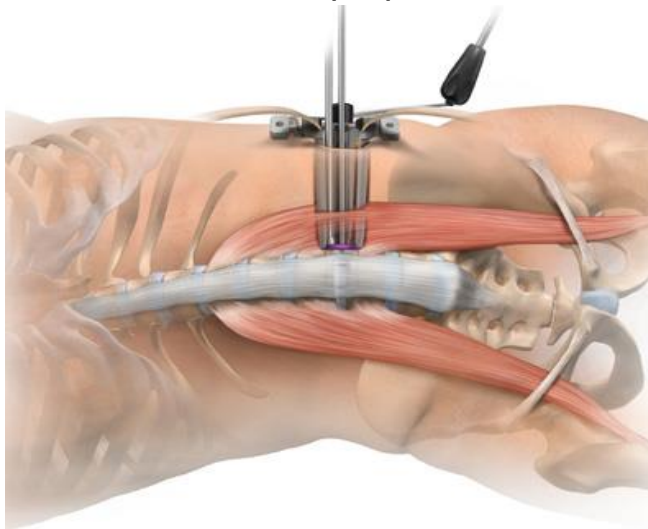


Pared abdominal.



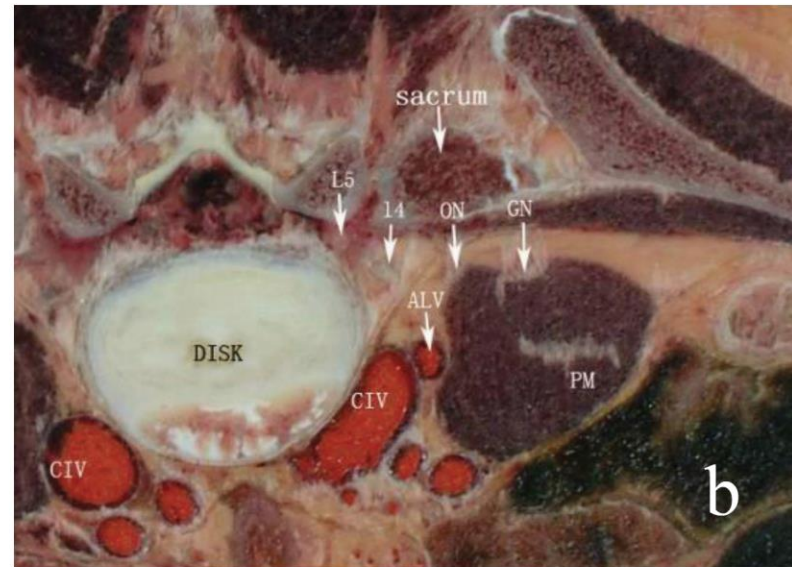
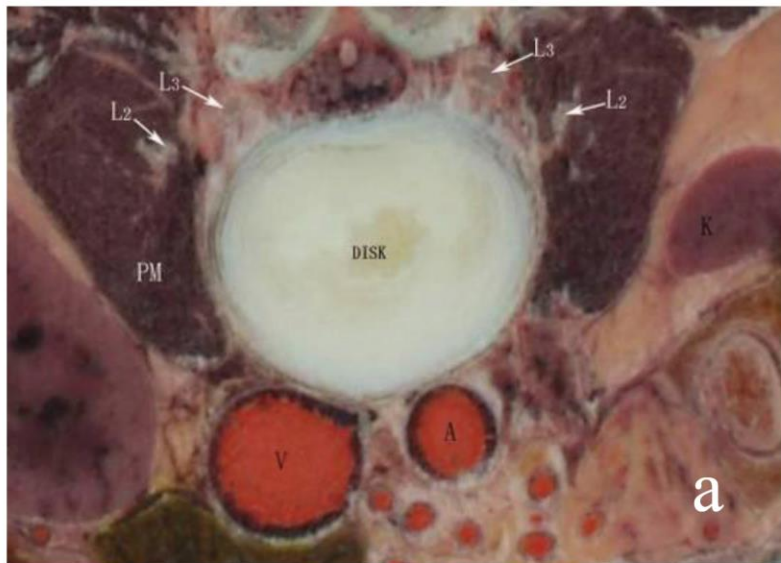
Espacio paravertebral.

- El músculo final del abordaje es el psoas mayor.
- Se origina de los arcos tendinosos entre vértebras, va disminuyendo en volumen hasta insertarse en trocánter menor, junto con el músculo ilíaco.
- Pasar por debajo del ligamento ileoinguinal.
- El plexo lumbar discurre dentro de las fibras del psoas mayor. El nervio genitofemoral discurre por la superficie anterior del mismo.
- El abordaje del XLIF pasa a través de el (transpsoas).
- La siguiente estructura es el propio disco intervertebral.



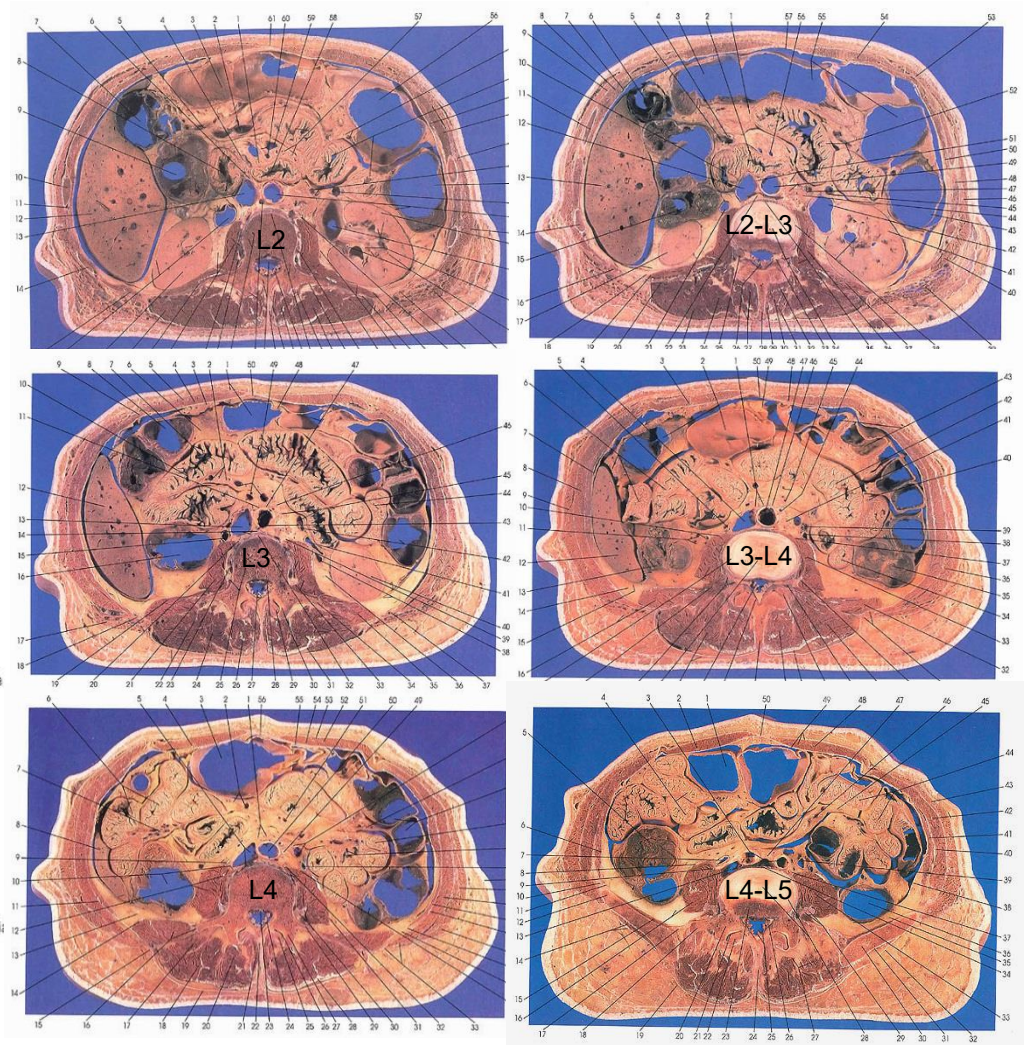
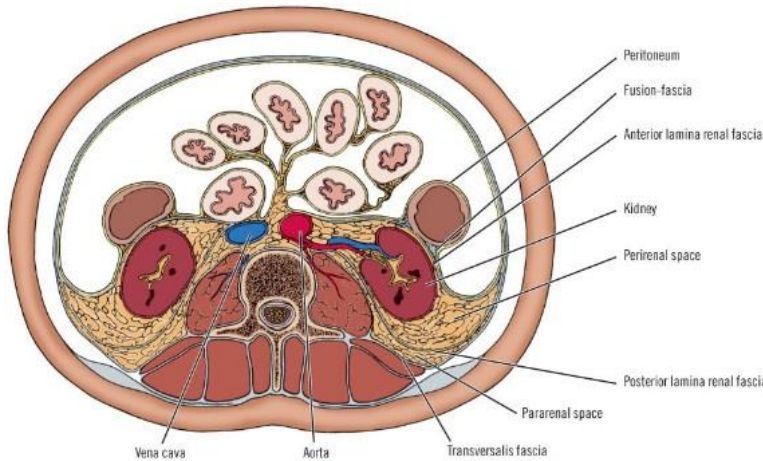
Principales relaciones anatómicas del abordaje.

- Relaciones viscerales.
- Relaciones neurológicas.
- Relaciones vasculares.



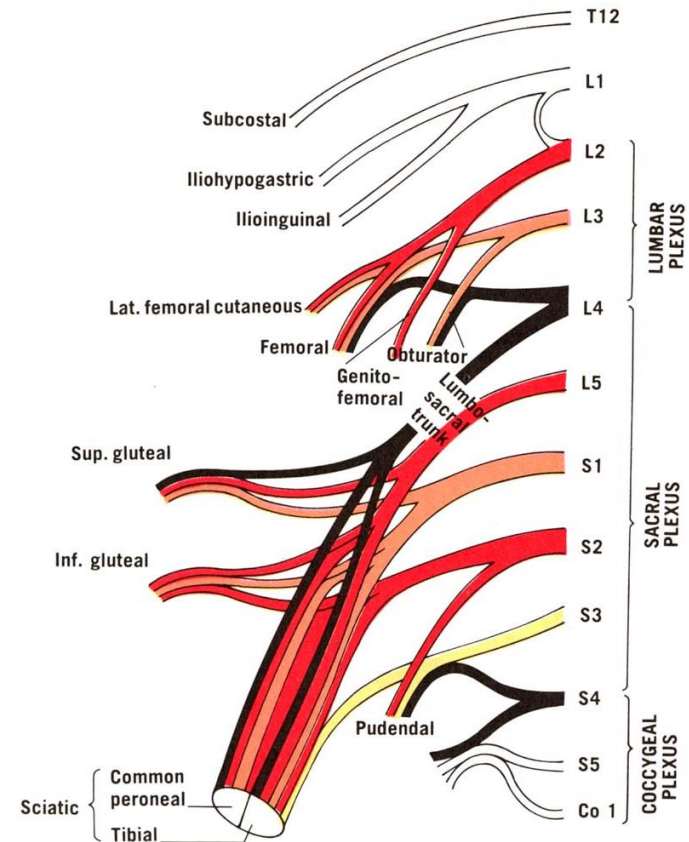
Anatomía visceral.

- Riñones.
- Glándula Suprarenal.
- Intestino delgado.
- Intestino grueso.
- Uréter (discurre por la superficie anterior de psoas).
- Vejiga urinaria.



Plexo lumbar.

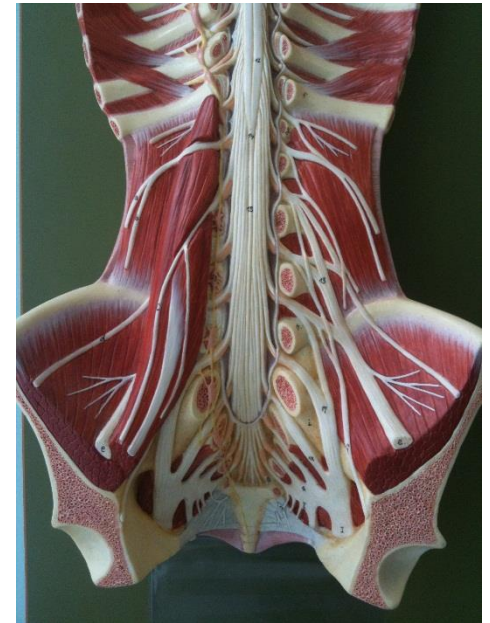
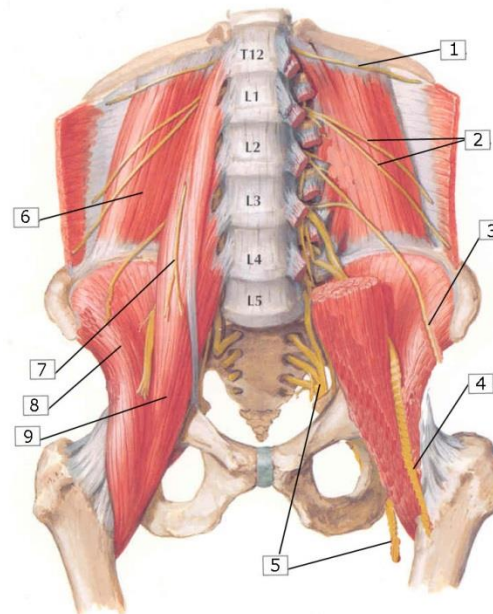
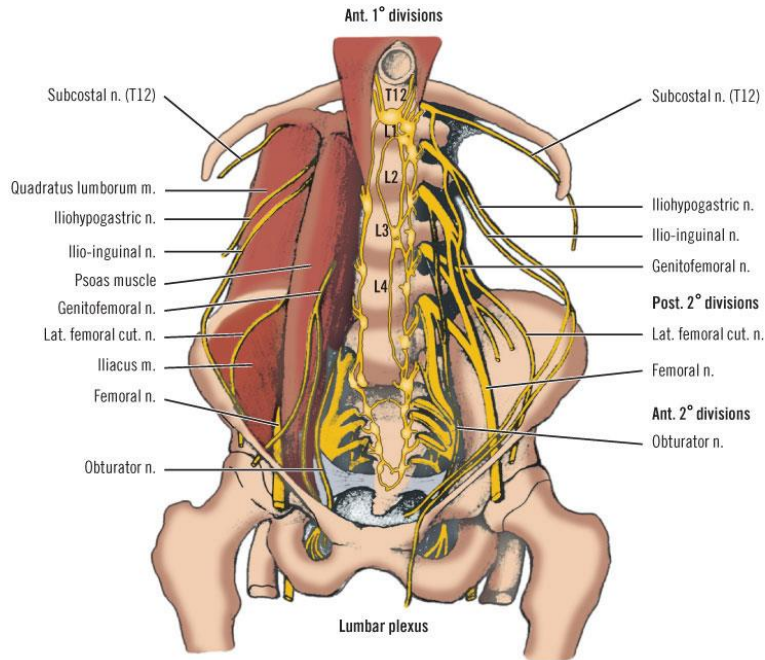
- El plexo lumbar se forma por la rama ventral de las tres primeras raíces lumbares y parte de la cuarta, y generalmente esta localizado en la parte posterior de las fibras del psoas
- L1 da los **nervios iliohipogástrico e ilioinguinal** que discurren superficialmente a través del espacio retroperitoneal para pasar posteriormente entre el músculo oblicuo interno y externo para dar sensibilidad a la ingle.
- L1 y L2 contribuyen al **nervio genitofemoral** el cual discurre por la fascia anterior del músculo psoas para dar sensibilidad a la región genital y femoral y músculo cremastérico.
- L2 y L3 dan el **nervio femorocutáneo** lateral que inerva la sensibilidad de la zona anterolateral y lateral del muslo.
- El **nervio femoral** recibe fibras de L2, L3 y L4, discurre dentro del músculo psoas y inerva el músculo cuádriceps.
- Finalmente, L3 y L4 contribuyen a formar el **nervio obturador** que inerva la musculatura adductora del muslo da sensibilidad cutánea de la parte medial del muslo. Este nervio aflora por la parte medial de musculo psoas y cruza el ala sacra.



Plexo lumbar.

Estructuras de riesgo:

- Nervios **iliohipogastrico e ilioinguinal** que discurren superficialmente a través del espacio retroperitoneal.
- **Nervio genitofemoral** el cual discurre por la fascia anterior del músculo psoas.
- Nervio femorocutaneo lateral discurre por la superficie del musculo ilíaco.
- **Nervio femoral** discurre dentro del músculo psoas.
- Nervio obturador que aflora por la parte medial de musculo psoas.
- **Cadena simpática.**



Plexo lumbar.

J Neurosurg Spine 10:139-144, 2009

An anatomical study of the lumbosacral plexus as related to the minimally invasive transpoas approach to the lumbar spine

Laboratory investigation

DAVID M. BENGLIS JR., M.D., STEVE VANNI, D.O., AND ALLAN D. LEVI, M.D., PH.D.

Department of Neurological Surgery, University of Miami Miller School of Medicine, Miami, Florida

- El plexo lumbosacro migra de dorsal a ventral a medida que desciende de L1 a L5.
- Más riesgo de lesión del plexo si posicionamos el retractor posteriormente en el disco L4-L5
- Riesgo de lesión de las ramas motoras del plexo así como del nervio genitofemoral que perfora el músculo y discurre caudalmente sobre su superficie ventral (a L1-L2).

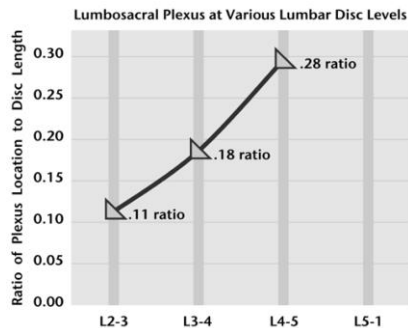
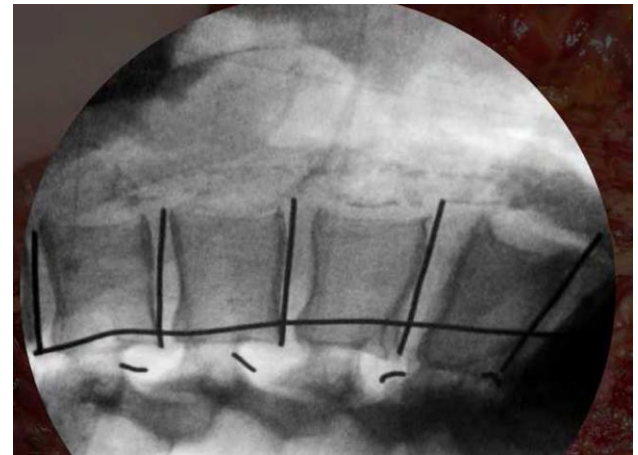
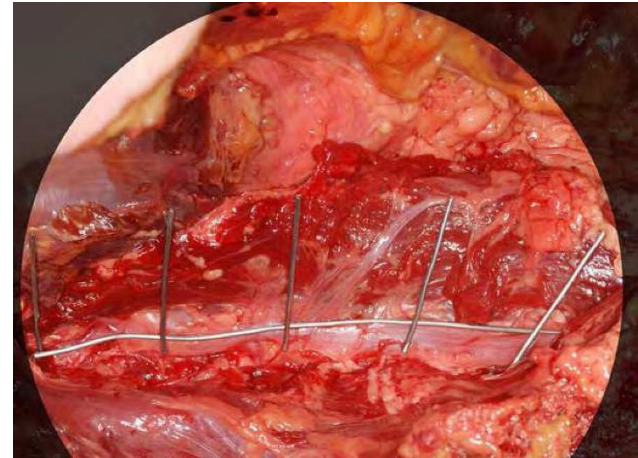


FIG. 3. Graph of the ratio of plexus location to disc length at lumbar disc levels L2-5. The L1-2 level was not plotted because the value was 0.

Plexo lumbar.

Journal of Orthopaedic Surgery 2013;21(1):77-81

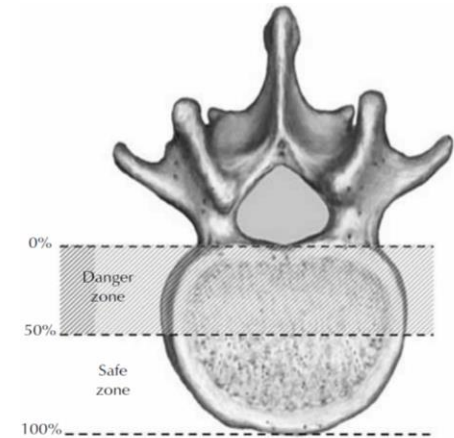
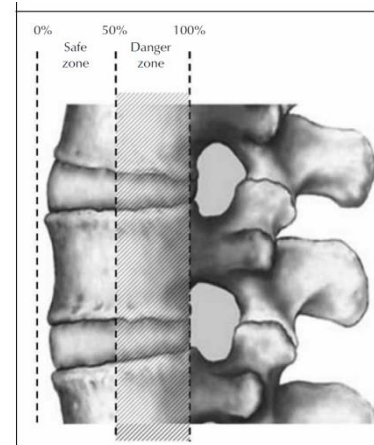
Safe zone for retractor placement to the lumbar spine via the transpsoas approach

Jeffery M Spivak,¹ Carl B Paulino,^{1,2} Ashish Patel,^{1,2} Nael Shanti,² Neil Pathare²

¹ New York University – Hospital for Joint Diseases, New York, USA

² State University of New York Downstate Medical Center, Brooklyn, USA

- 12 cadáveres.
- Analiza la posición del retractor
- Las raíces L2 y L3 evidenciaron una trayectoria anterior a medida que van descendiendo en el raquis lumbar.
- No invasión neural del 33% anterior del disco intervertebral entre L2 y L5.

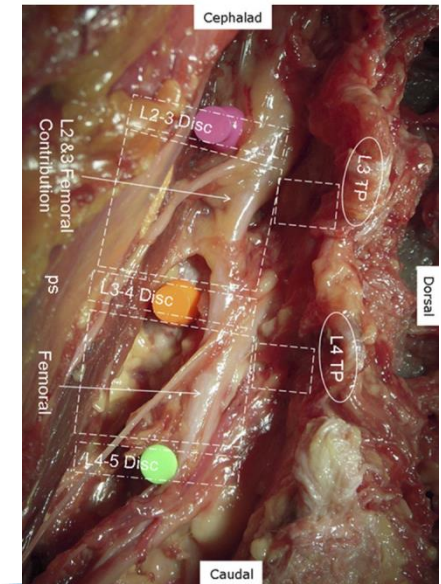
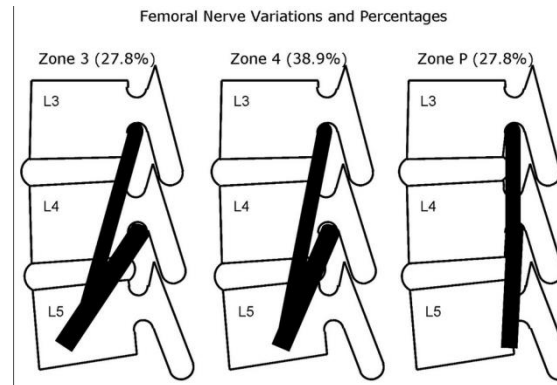


Lumbar Plexus Anatomy within the Psoas Muscle: Implications for the Transpsoas Lateral Approach to the L4-L5 Disc

Timothy T. Davis, MD; Hyun W. Bae, MD; MAJ James M. Mok, MD, MC, USA; Alexandre Rasouli, MD; Rick B. Delamarter, MD

J Bone Joint Surg Am, 2011 Aug 17;93(16):1482-1487. <http://dx.doi.org/10.2106/JBJS.J.00962>

- 18 cadáveres.
- Nervio femoral pasa por el centro del disco L4-L5 en la visión de perfil.
- Alto riesgo de lesión.



Plexo lumbar.

An Anatomic Study of the Lumbar Plexus with Respect to Retroperitoneal Endoscopic Surgery.

Moro, Takatomo; Kikuchi, Shin-ichi; MD, PhD; Konno, Shin-ichi; MD, PhD; Yaginuma, Hiroyuki; MD, PhD
Spine. 28(5):423-427, March 1, 2003.

- Moro et al. 30 cadáveres.
- Configuración del plexo lumbar respecto al abordaje transpsoas
- 4 zonas respecto los bordes anterior y posterior (zona I anterior, Zona IV posterior).
- Por encima de L2-L3 el plexo siempre se situaba en zona IV o P.
- La zona mas anterior donde hallaron el plexo fue la III a nivel L4-L5 .
- El único nervio hallado en zona II o por delante fue el genitofemoral
- En cuanto al nivel que el genitofemoral atraviesa en psoas, el 31% es a nivel de L3, el 31% es a nivel l3-l4 y el 36% a nivel del cuerpo de L4.
- El psoas debe ser abierto mas anteriormente que dorsalmente por debajo de L3 para prevenir la lesion del nervio femoral.

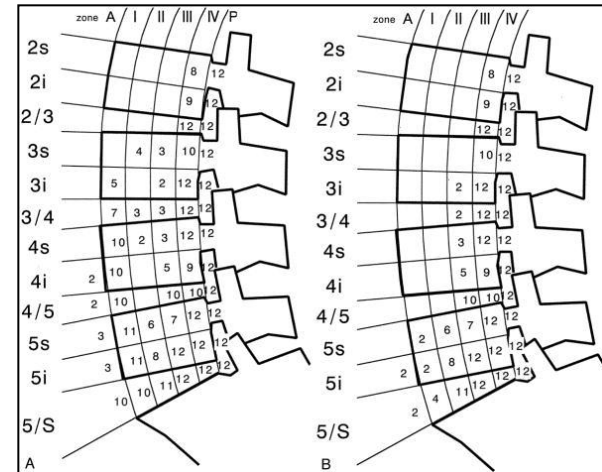
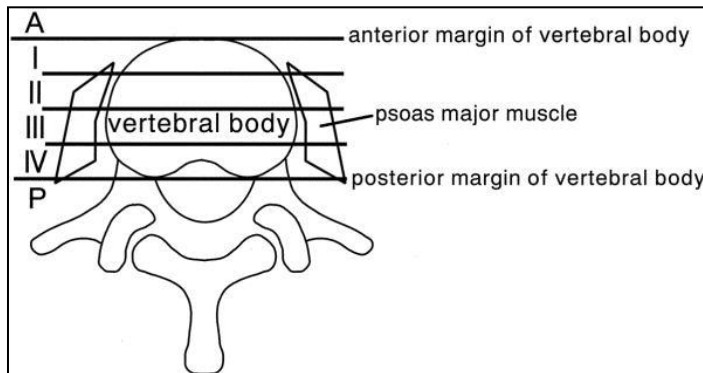


Table 1. The Positions Where the Genitofemoral Nerve Emerges on the Abdominal Surface of the Greater Psoas Muscle, Except for One Side, Which Has No Genitofemoral Nerve

| Cut Level of Lumbar Spine | Genitofemoral Nerves That Had Pierced Through the Psoas Major Muscle (n) |
|---------------------------|--|
| L3s | 5 |
| L3i | 10 |
| L3-L4 | 15 |
| L4s | 14 |
| L4i | 3 |

Plexo lumbar.

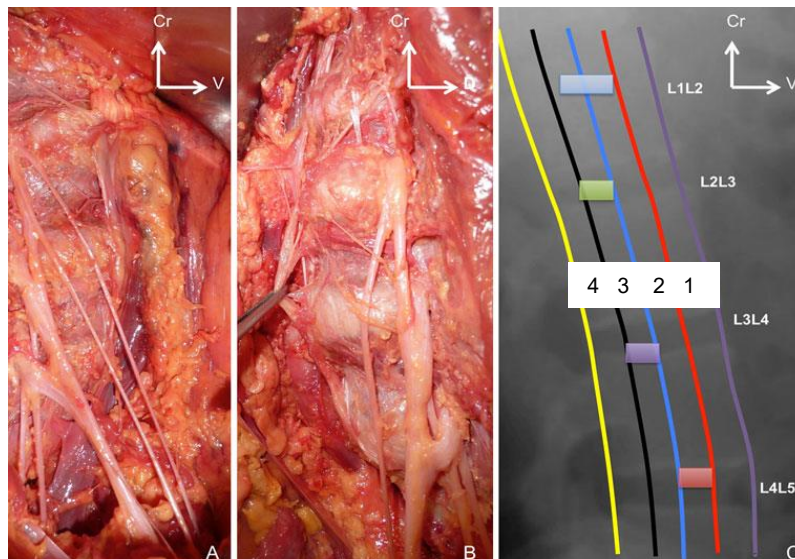
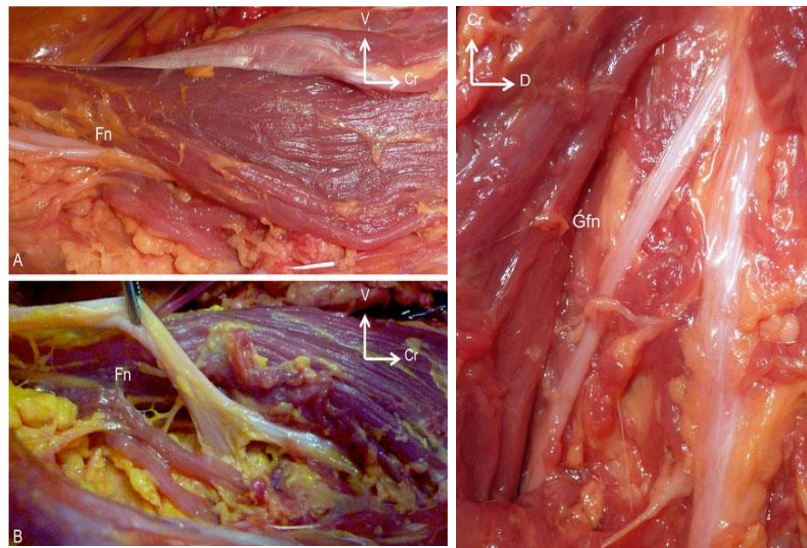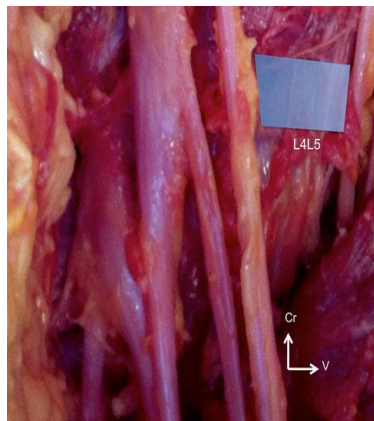
Surg Radiol Anat (2012) 34:151–157
DOI 10.1007/s00276-011-0881-z

ORIGINAL ARTICLE

The lumbosacral plexus: anatomic considerations for minimally invasive retroperitoneal transsoas approach

Patrick Guérin · Ibrahim Obeid · Anouar Bourghli ·
Thibault Masquefa · Stéphane Luc · Olivier Gille ·
Vincent Pointillart · Jean-Marc Vital

- 8 cadáveres, 16 lados.
- No variedades anatómicas.
- Dividen el cuerpo en 4 partes
- Zona 1 ocupada por la cadena simpático.
- La zona de trabajo segura son
 - L1-L2 zona 2 y 3 (1 cadena simpática, 4 resto de nervios)
 - L2-L3 zona 3. (1 cadena simpática, 2 genitofemoral, 4 resto)
 - L3-L4 zona 3 (1 cadena simpática, 2 genitofemoral, 4 resto)
 - L4-L5 zona 2. (1 cadena simpática y genitofemoral, 3 y 4 resto)
- Especial riesgo entre L4-L5.



Plexo lumbar.

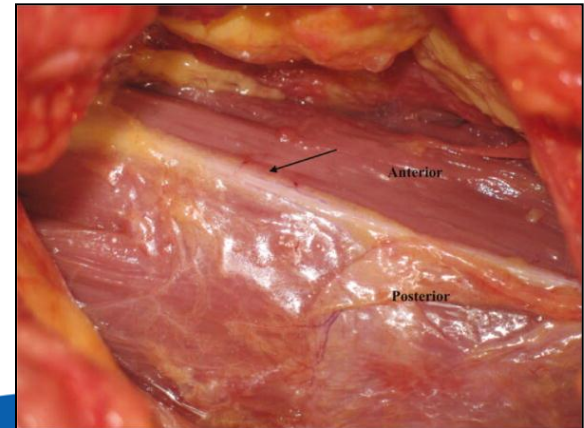
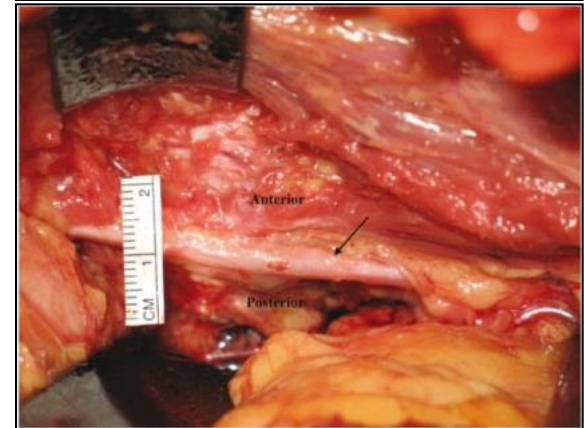
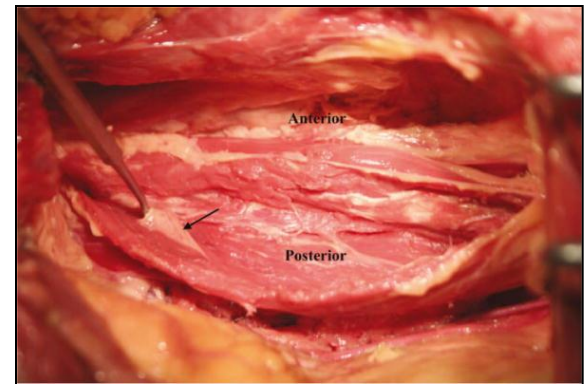
Anatomic Mapping of Lumbar Nerve Roots During a Direct Lateral Transpsoas Approach to the Spine: A Cadaveric Study.

Banagan, Kelley; Gelb, Daniel; Poelstra, Kornelis; MD, PhD; Ludwig, Steven

Spine. 36(11):E687-E691, May 15, 2011.

DOI: 10.1097/BRS.0b013e3181ec5911

- 8 cadáveres. 16 lados
- Relación de las estructuras neurológicas con el psoas y valoración del daño de portales guiados por rx
- En todos los especímenes, la cadena simpática se identificó en el borde anterior del músculo psoas desde L1 a L5.
- El nervio genitofemoral a veces es difícil de identificar, y habitualmente esta en la superficie del psoas, en su tercio medio.
- La lesión directa del nervio secundaria a colocación de aguja fue del 25% , siendo la raíz l4 y el nervio genitofemoral los mas afectados.
- En todos los casos se observó desplazamiento del plexo lumbar por el retractor.
- El plexo lumbar esta en riesgo en este tipo de cirugías.
- No existe una zona de seguridad absoluta.
- Recomiendan: disección tan anterior sobre el psoas como sea posible.
- La disección debe realizarse con visión directa del psoas para identificar y preservar las raíces



Plexo lumbar.

Eur Spine J (2011) 20:550–556
DOI 10.1007/s00586-010-1593-5

ORIGINAL ARTICLE

Anatomy of the psoas muscle and lumbar plexus with respect to the surgical approach for lateral transpsoas interbody fusion

Christopher K. Kepler · Eric A. Bogner ·
Richard J. Herzog · Russel C. Huang

- Evaluación de 43 RMN lumbares.
- L4-L5 alto riesgo de lesión yatrogénica
- El plexo lumbar esta aprox. a 2 cm del plano anterior intervertebral, valor por debajo del cual se requiere retracción de las partes blandas para colocación de la caja intersomática.
- El borde anterior del psoas puede ser usado para estimar la posición del plexo lumbar.

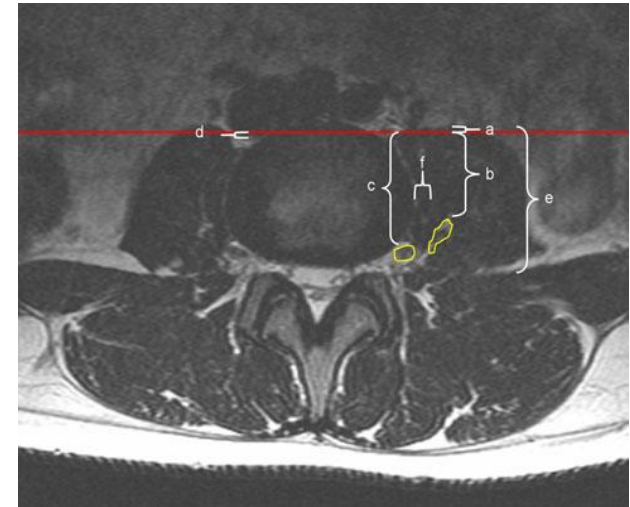


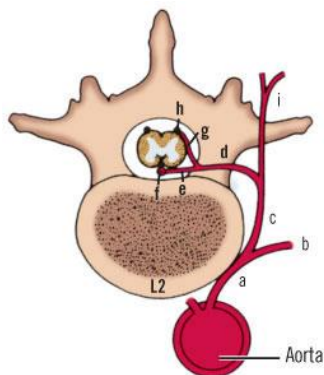
Table 1 Anatomic structure distance by level

| | L1–2 | L2–3 | L3–4 | L4–5 | L5–S1 |
|---|------|------|------|-------|-------|
| Distance between anterior intervertebral plane and lumbar plexus (b) | 30.8 | 28.6 | 28.2 | 22.1 | 0.4 |
| Distance between lateral disc and medial lumbar plexus (f) | | 2.7 | 3.2 | 4.7 | 11.2 |
| Distance between anterior intervertebral plane and femoral nerve (b) | | | 33.5 | 26.8 | 6.2 |
| Distance between anterior intervertebral plane and right IVC/iliac vein (d) | -4.3 | -1.3 | 0 | 2.1 | 4.9 |
| Distance between anterior intervertebral plane and anterior psoas (a) | 8.1 | 1.8 | -3.8 | -11.6 | -31.5 |

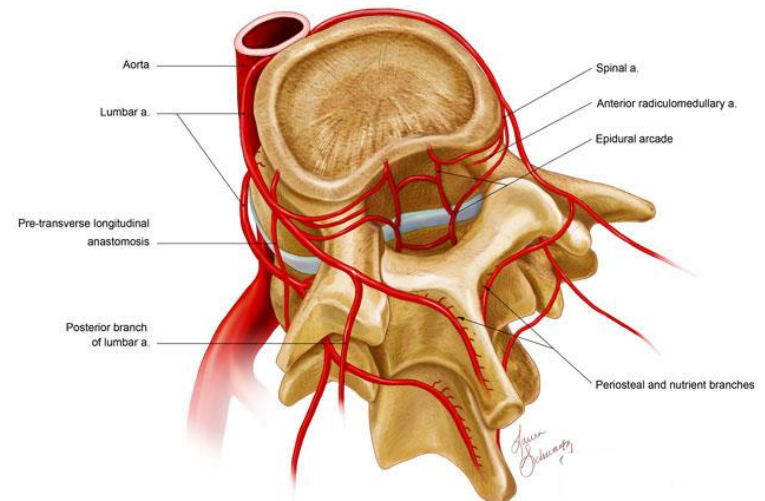
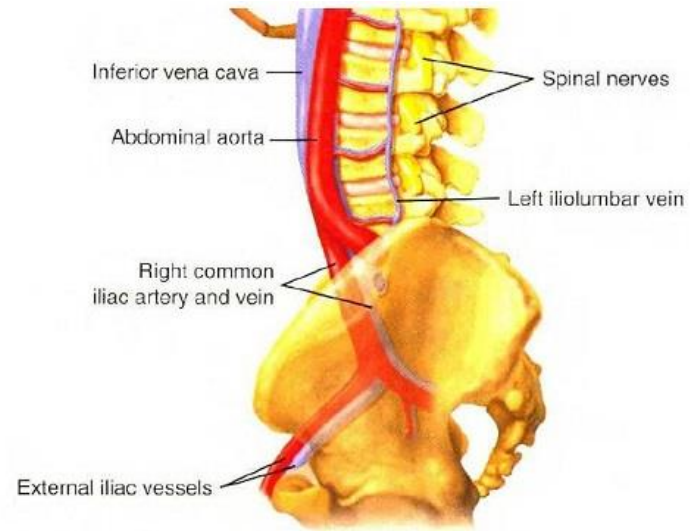
Values are in mm. Letters in parenthesis are Fig. 3 labels

Anatomía arterial.

- Delante del raquis tenemos la arteria aorta y la vena cava inferior.
- Ambas se dividen a nivel del disco L4-L5 en iliacas primitivas o común (bifurcación aortica).
- De la parte posterior de la aorta emergen cuatro pares de arterias lumbares.
- Estas arterias se acompañan de sus correspondientes venas que drenan en la vena cava inferior.
- Suelen centrarse en la parte media del cuerpo vertebral (aspecto lateral).
- Focalizando el abordaje en el centro del disco se evita el contacto con la vasculatura anterior.

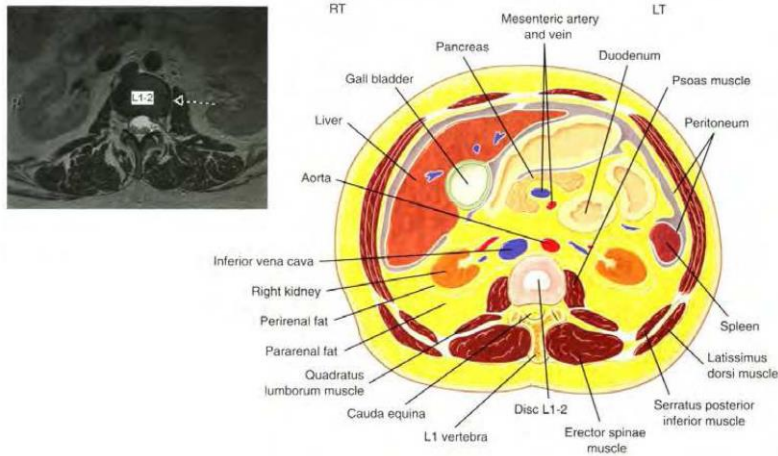


- a. Lumbar (intercostal) artery
- b. Anterior ramus lumbar (intercostal) artery
- c. Posterior ramus lumbar (intercostal) artery
- d. Spinal artery
- e. Anterior radicular artery
- f. Anterior spinal artery
- g. Posterior radicular artery
- h. Posterior spinal artery
- i. Muscular branches

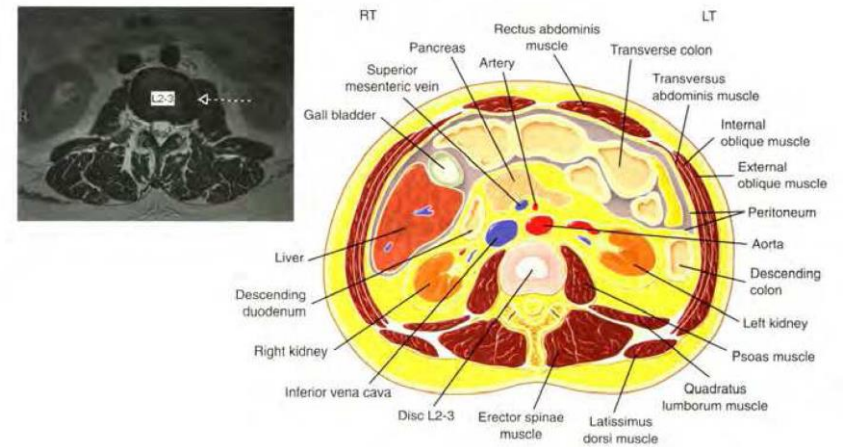


Anatomía arterial.

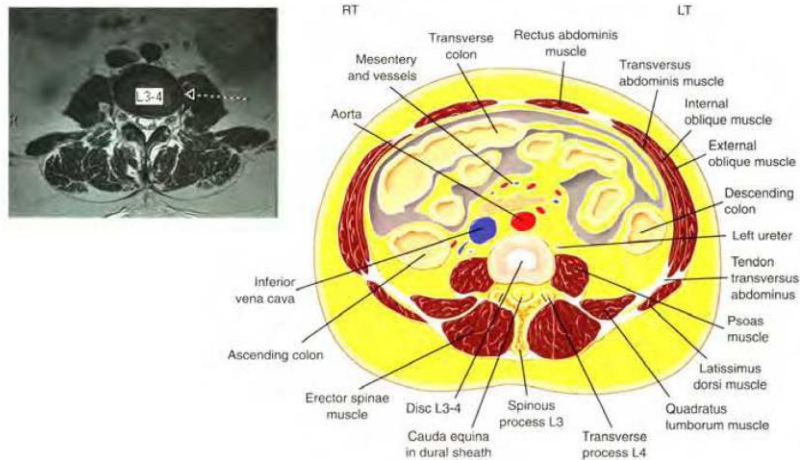
L1-2 BLOOD VESSEL LOCATIONS



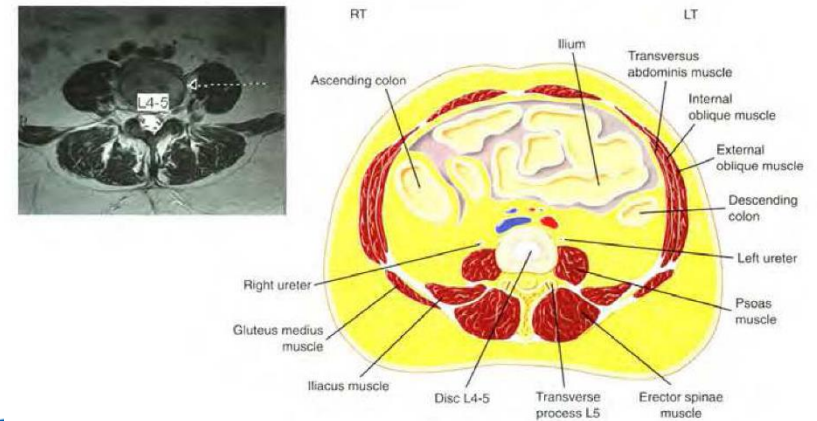
L2-3 BLOOD VESSEL LOCATIONS



L3-4 BLOOD VESSEL LOCATIONS



L4-5 BLOOD VESSEL LOCATIONS



Anatomía arterial.

Eur Spine J
DOI 10.1007/s00586-010-1609-1

ORIGINAL ARTICLE

An MRI study of psoas major and abdominal large vessels with respect to the X/DLIF approach

Wan-Kun Hu · Shi-Sheng He · Shao-Cheng Zhang ·
Yan-Bin Liu · Ming Li · Tie-Sheng Hou ·
Xiao-Lu Ma · Jian Wang

Fig. 4 Illustration of right-side XLIF approaches as related to anatomical structure: **a** vena cava distribution, **b** neural distribution, and **c** safe zone

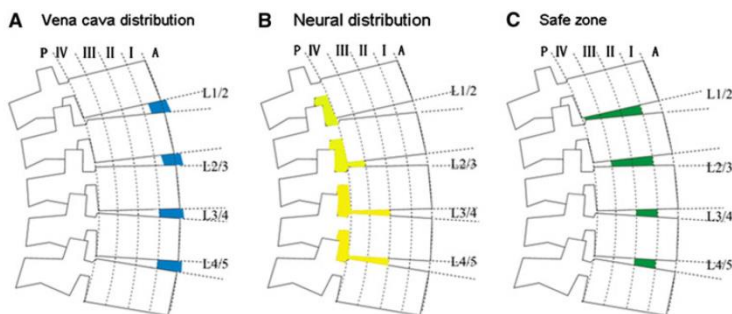
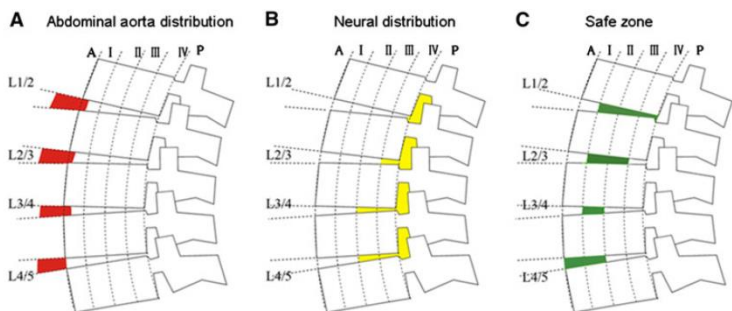


Fig. 5 Illustration of left-side XLIF approach associated with anatomical structure: **a** distribution of abdominal aorta, **b** neural distribution, and **c** safe zone



- 48 RMN.
- Evaluación del trayecto arterial y venoso en raquis lumbar.
- La vena cava se sitúa en zona I.
- La arteria aorta migra desde zona a a zona I en disco L4-L5.
- Establecen unas zonas de seguridad

Conclusiones.

- Anatómicamente es un abordaje sencillo.
- Es preciso ir a través del psoas.
- El riesgo vascular y visceral es relativamente bajo (Solo en abordajes derechos con entrada en disco en zona I)
- El riesgo neurológico es alto:
 - El plexo lumbar se encuentra dentro del musculo psoas predominantemente en la hendidura entre la transversa y el cuerpo vertebral.
 - El borde anterior del psoas puede ser usado para estimar la posición del plexo lumbar.
 - Hay una migración de ventral a dorsal del plexo en la visión lateral desde L1 a L5.
 - El psoas debe ser abierto en los 2/3 anteriores.
 - El disco L4-L5 es el que presenta mayor riesgo de lesión neurológica.
 - Es necesario el uso de la electromiografía para detectar posibles lesiones, pero su uso puede no descartar las lesiones por la compresión del separador.



gsalo@hospitaldelmar.cat

hospitaldelmar